Close window to return to IVIS

scivac
SOCIETÀ CULTURALE ITALIANA
VETERINARI PER ANIMALI DA COMPAGNIA
SOCIETÀ FEDERATA ANMVI

in collaborazione con

RICHIESTO ACCREDITAMENTO

scivac

56th INTERNATIONAL CONGRESS

organizzato da certificata ISO 9001:2000

RIMINI 1st-3rd June 2007
PALACONGRESSI DELLA RIVIERA DI RIMINI

INFORMATION
SCIVAC Secretary
Palazzo Trecchi, via Trecchi 20 Cremona
Tel. (0039) 0372-403504 - Fax (0039) 0372-457091
commscientifica@scivac.it www.scivac.it

Close window to return to IVIS

Persistenza del dotto aortico e dell'arco aortico di destra: trattamento chirurgico

Theresa W. Fossum

DVM, MS, PhD, Dipl ACVS, College Station, Texas, USA

DOTTO ARTERIOSO PERSISTENTE

Il dotto arterioso è un vaso fetale che connette l'arteria polmonare principale all'aorta discendente. Durante lo sviluppo, devia il sangue evitandone il passaggio attraverso i polmoni fetali collassati. In condizioni normali, si chiude poco dopo la nascita durante il periodo di transizione dalla vita fetale a quella extrauterina. Il perdurare della pervietà del dotto arterioso per più di qualche giorno dopo la nascita costituisce una condizione indicata con il nome di "dotto arterioso persistente" (PDA).

Il PDA è il più comune difetto cardiaco congenito del cane; si riscontra anche nel gatto. Questa condizione provoca uno *shunt* sinistra-destra che esita in sovraccarico volumetrico del ventricolo sinistro e produce una dilatazione ed ipertrofia del ventricolo stesso. La dilatazione progressiva del ventricolo sinistro distende l'anello della valvola mitrale causando un rigurgito secondario ed un sovraccarico ventricolare aggiuntivo. Questo grave sovraccarico volumetrico porta ad un'insufficienza cardiaca congestizia sinistra con edema polmonare, di solito entro il primo anno di vita. Come sequela tardiva dovuta ad una marcata dilatazione dell'atrio sinistro, si può avere una fibrillazione atriale.

In rari casi, i cani con dotto arterioso persistente sviluppano un'ipertensione polmonare soprasistemica che inverte la direzione del flusso attraverso lo *shunt* causando grave ipossiemia e cianosi (fisiologia di Eisenmenger). Il PDA destra-sinistra può insorgere come sequela tardiva di un dotto arterioso persistente non trattato. Il riscontro di un dotto arterioso persistente destra-sinistra negli animali molto giovani può essere dovuto ad un'ipertensione polmonare persistente dopo la nascita. L'inversione del PDA riduce il rischio di sviluppo dell'insufficienza cardiaca sinistra progressiva, ma provoca una grave ipossiemia sistemica debilitante, intolleranza all'esercizio e progressiva policitemia.

Diagnosi

Presentazione clinica

Segnalamento – Il dotto arterioso persistente si osserva più comunemente nelle cagne di razza pura. I soggetti di razza maltese, Pomerania, pastore delle Shetland, english springer spaniel, keeshonds, bischon frise, barbone nano e toy e Yorkshire terrier sono maggiormente a rischio di sviluppo di questa anomalia. Nel barbone è stata stabilita una base genetica.

Anamnesi – La maggior parte degli animali giovani con dotto arterioso persistente è asintomatica o presenta soltanto una lieve intolleranza all'esercizio. Il problema più comunemente segnalato dai proprietari negli animali sintomatici con *shunt* sinistro-destro è rappresentato da tosse o fiato corto (o entrambi) dovuti all'edema polmonare. Gli animali con PDA destra-sinistra o inverso possono essere asintomatici o presentare intolleranza all'esercizio e collasso degli arti posteriori durante l'attività fisica.

Riscontri all'esame clinico

Il riscontro clinico più evidente associato al dotto arterioso persistente è un caratteristico soffio continuo (rumore di macchina) meglio udibile alla base del cuore di sinistra. L'itto cardiaco apicale sinistro è ben evidente e dislocato caudalmente, ed è spesso presente un "fremito" cardiaco palpabile. Il polso femorale è forte o ipercinetico (polso "a maglio") dovuto all'ampia onda pressoria causata dal flusso diastolico del sangue attraverso il dotto. Il riscontro di onde R elevate (> 2,5 mV) o onde P larghe nei tracciati elettrocardiografici in II derivazione conforta la diagnosi, ma non è sempre presente. Nei casi avanzati, si può riscontrare fibrillazione atriale o ectopia ventricolare.

I riscontri clinici negli animali con dotto arterioso persistente destra-sinistra o inverso differiscono da quelli con *shunt* sinistro-destro. È tipicamente presente una cianosi "differenziale" (cioè più evidente a livello delle mucose più caudali), anche se in alcuni animali questa alterazione si può osservare anche nella metà craniale del corpo. La cianosi è dovuta al fatto che si verifica una mescolanza di sangue non ossigenato (proveniente dall'arteria polmonare) e sangue aortico ossigenato. Il polso femorale è normale. Spesso è presente un soffio cardiaco sistolico piuttosto che un soffio di macchina. Tuttavia, il soffio può risultare non udibile se è presente una policitemia o se le pressioni del lato sinistro e destro sono quasi uguali e lo *shunt* del sangue attraverso il dotto è minimo.

Radiografia/ecocardiografia

L'esame radiografico del torace evidenzia tipicamente un ingrossamento dell'atrio e del ventricolo di sinistra, un aumento di dimensioni dei vasi polmonari ed una caratteristica dilatazione dell'aorta discendente nelle immagini in

Close window to return to IVIS

proiezione dorsoventrale. L'ecocardiografia fornisce informazioni che confermano ulteriormente la presenza del dotto arterioso persistente e contribuisce ad escludere l'esistenza di concomitanti difetti cardiaci, ma non è invariabilmente necessaria per formulare la diagnosi. I riscontri ecocardiografici che depongono a favore dell'ipotesi di PDA sono rappresentati da ingrossamento dell'atrio sinistro, dilatazione ed ipertrofia del ventricolo sinistro, dilatazione dell'arteria polmonare, aumento della velocità di eiezione aortica e caratteristico quadro di flusso turbolento inverso evidenziato con il metodo Doppler nell'arteria polmonare.

In presenza di PDA destra-sinistra, le radiografie del torace mostrano i segni di un ingrossamento di entrambi i ventricoli ed un marcato aumento di dimensioni del segmento dell'arteria polmonare. Le arterie polmonari possono anche apparire tortuose. È possibile documentare l'esistenza di un dotto arterioso persistente destra-sinistra effettuando un'ecocardiogramma con mezzo di contrasto costituito da bolle di soluzione fisiologica. L'osservazione delle bolle nell'aorta discendente, ma non in una qualsiasi delle camere cardiache del lato sinistro, ha valore diagnostico.

Riscontri di laboratorio

Negli animali con *shunt* sinistro-destro le anomalie di laboratorio sono poco comuni; invece, i soggetti con *shunt* destro-sinistro sono comunemente policitemici. La policitemia insorge in risposta all'aumento della produzione di eritropoietina determinato dall'ipossiemia cronica.

Diagnosi differenziale

I caratteristici riscontri clinici (soffio continuo, polso arterioso martelante) rendono la diagnosi di dotto arterioso persistente agevole nella maggior parte degli animali colpiti. Un'associazione di stenosi aortica/insufficienza aortica o di difetto del setto interventricolare/insufficienza aortica esita in un soffio a va e vieni che può essere difficile da differenziare dai soffi continui del PDA. In alcuni animali in cui la componente diastolica del soffio del dotto arterioso persistente non è facile da da individuare, le altre possibili diagnosi differenziali sono rappresentate da stenosi subaortica, stenosi polmonare, difetto del setto interatriale e difetto del setto interventricolare. Le possibili diagnosi differenziali nei cani con PDA destra-sinistra sono la tetralogia di Fallot, i difetti del setto interatriale o interventricolare con *shunt* destro-sinistro o altre complesse forme di cardiopatia cianotica (rare).

Terapia medica

Agli animali con edema polmonare si deve somministrare furosemide per 24-48 ore prima dell'intervento. Se è presente una fibrillazione atriale, bisogna controllare la frequenza di risposta ventricolare utilizzando digossina (con o senza beta-bloccanti o calcio-bloccanti) prima dell'intervento. Se sono presenti delle aritmie emodinamicamente significative, è necessario porle sotto controllo. La risoluzione completa dei segni clinici dell'insufficienza cardiaca congestizia con la sola terapia medica può essere difficile.

Trattamento chirurgico

La correzione chirurgica del dotto arterioso persistente si effettua mediante legatura del dotto arterioso. Questo intervento è considerato risolutivo e deve essere eseguito il più presto possibile dopo la diagnosi. Il rigurgito mitrale secondario di solito regredisce dopo l'operazione a causa della riduzione della dilatazione del ventricolo sinistro. La complicazione più grave associata alla riparazione del dotto arterioso persistente è l'involontaria rottura del dotto stesso durante la dissezione. Il rischio di questa complicazione diminuisce all'aumentare dell'esperienza del chirurgo. Le rotture di piccole dimensioni, specialmente quelle del lato posteriore del dotto, spesso rispondono ad un delicato tamponamento, ma si allargano e si aggravano se la dissezione viene continuata. Le rotture più grandi devono essere immediatamente controllate mediante pinze vascolari e poi riparate con suture da materassaio rinforzate con batuffoli di cotone. Una volta controllato il sanguinamento bisogna decidere se controllare l'intervento o abbandonare l'operazione a favore di una riparazione da attuarsi in un secondo momento. La ripetizione dell'intervento risulta più difficile a causa delle aderenze formatesi nel sito operato, per cui, se possibile, bisogna cercare di ottenere un'occlusione completa durante il primo intervento. Spesso, non è possibile eseguire la semplice legatura del dotto dopo che si è verificata una rottura. In questi casi, le tecniche chirurgiche alternative sono rappresentate dalla chiusura del dotto con suture da materassaio rinforzate con batuffoli di cotone oppure dalla sua recisione dopo applicazione di pinze vascolari. I capi separati del dotto vengono chiusi con una sutura continua da materassaio sulla quale si esegue una sutura continua semplice a sopraggitto. L'intervento di chiusura del dotto senza reciderlo è più facile della sua divisione chirurgica, ma può essere seguito da una ricanalizzazione. Poiché la divisione del dotto richiede un'abilità tecnica aggiuntiva, deve essere eseguita soltanto dai chirurghi esperti.

Anatomia chirurgica

Il dotto arterioso nel cane e nel gatto è di solito largo (1 cm) ma relativamente corto (< 1 cm). È localizzato fra l'aorta e le arterie polmonari principali, caudalmente all'origine delle arterie brachiocefalica e succlavia sinistra. Come conseguenza, nei cani con PDA inverso la maggior parte della mescolanza di sangue ossigenato e non ossigenato si verifica nell'aorta discendente. Quindi, alla testa ed al collo viene apportato sangue normalmente ossigenato, mentre alla metà caudale dell'organismo si distribuisce sangue insaturo (si vedano le considerazioni espresse in precedenza sulla cianosi differenziale). Il nervo vago di sinistra decorre sempre sopra il dotto arterioso e deve essere identificato e scostato durante la dissezione. Spesso è possibile identificare il nervo ricorrente laringeo di sinistra che forma un'ansa intorno al dotto.

Close window to return to IVIS

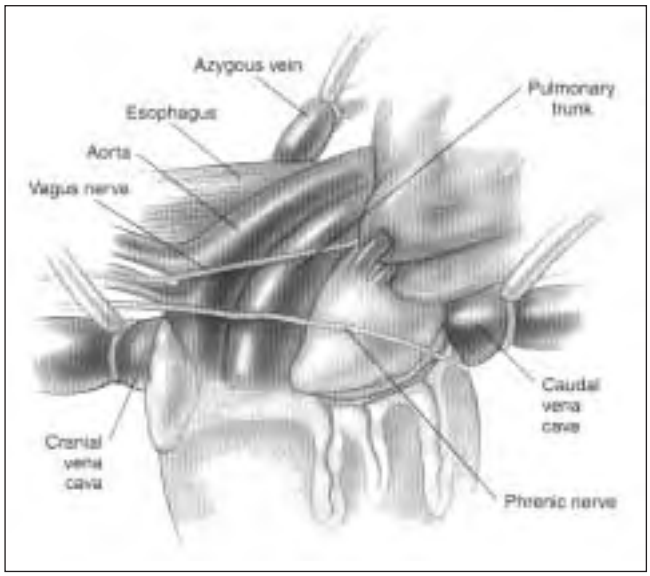

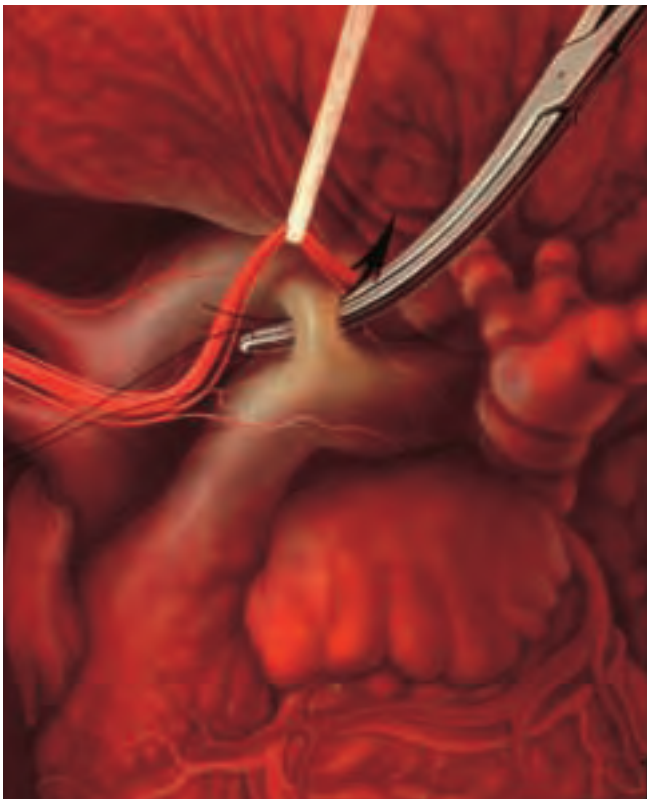

TECNICA OPERATORIA

Si esegue una toracotomia a livello del 4° spazio intercostale di sinistra. Si identifica il nervo vago di sinistra, nel punto in cui decorre al di sopra del dotto arterioso, e lo si isola mediante dissezione con strumenti taglienti a livello del dotto stesso. Si applica una sutura intorno al nervo e lo si scosta delicatamente. Il dotto arterioso viene isolato mediante dissezione per via smussa intorno ad esso, senza aprire il sacco pericardico. Dietro il dotto, parallelamente al suo piano trasversale, si fa passare un paio di pinze ad angolo retto per isolare la sua parte caudale. Quindi, si esegue la dissezione della faccia craniale del dotto inclinando le pinze caudalmente di circa 45°. Si completa questa dissezione facendo passare le pinze dalla parte mediale al dotto in direzione caudo-craniale. Con le pinze ad angolo retto si afferra il filo da sutura. Questo viene delicatamente tirato al di sotto del dotto. Se la sutura non scivola facilmente intorno al vaso, non bisogna forzarla. Occorre invece riafferrarla e ripetere il processo, facendo attenzione a non includere nelle pinze i tessuti molli sottostanti. Con la stessa manovra si fa passare un secondo filo da sutura. In alternativa, il filo può essere fatto passare sotto forma di ansa doppia e poi tagliato, in modo da ottenerne due tratti. Si stringe per prima, lentamente, la sutura più vicina all'aorta. Poi si stringe l'altra.

Materiale da sutura/strumenti speciali

I materiali adatti per la legatura del dotto sono la seta robusta (N. 1 o N. 0) o il nastro di cotone. Per la dissezione per via smussa del PDA e per far passare le legature, gli strumenti più adatti sono le pinze ad angolo retto. Per la divisione chirurgica del dotto persistente o per la riparazione delle involontarie rotture è necessario impiegare pinze vascolari ad angolo o tangenziali.

Per la riparazione della rottura del PDA si utilizzano suture da materassaio in polipropilene (4-0), rinforzate con batuffoli di teflon.

Trattamenti e valutazioni postoperatori

Il dolore postoperatorio va trattato con oppiacei sistemici e tecniche di anestesia locale. Si può utilizzare la bupivacaina iniettata a livello intercostale o intrapleurico per integrare l'analgesia. Gli animali giovani devono essere alimentati non appena si siano completamente svegliati dall'anestesia. Occasionalmente, prima della chiusura del torace si inseriscono delle sonde da toracostomia (ad es., se si verifica un sanguinamento intraoperatorio). Queste possono generalmente venire rimosse entro 12-24 ore dall'intervento.

Prognosi

I cani con dotto arterioso persistente non trattato di solito sviluppano un'insufficienza cardiaca congestizia sinistra progressiva ed un edema polmonare. Il 70% dei cani con PDA non trattato viene a morte prima di un anno di vita. I cani colpiti da questa anomalia possono anche sviluppare un'ipertensione polmonare soprasistemica che inverte la direzione dello *shunt* causando grave ipossiemia, cianosi ed intolleranza all'esercizio. La legatura di un PDA completamente invertito è controindicata.

ANOMALIE DELL'ANELLO VASCOLARE

Le anomalie dell'anello vascolare sono malformazioni congenite dei grandi vasi e dei loro rami che causano una costrizione dell'esofago e segni di ostruzione esofagea.

Il tipo più comune di anomalia dell'anello vascolare è la persistenza del 4° arco aortico destro, della radice aortica dor-

Close window to return to IVIS

sale destra e del legamento arterioso sinistro rudimentale (6° arco sinistro). L'arteria polmonare di sinistra e l'aorta discendente sono unite dal legamento arterioso. L'esofago viene circondato da questo legamento (o da un dotto arterioso pervio) a sinistra, dalla base del cuore e dall'arteria polmonare ventralmente e dall'arco aortico sulla destra. L'esofago viene costretto da questo "anello" vascolare ed inizia a dilatarsi cranialmente man mano che si accumula il cibo. Quello che non riesce a superare questa strettoia viene rigurgitato in modo intermittente. Il rigurgito cronico predispone alla polmonite *ab ingestis*. Il 95% circa dei soggetti con anomalie dell'anello vascolare diagnosticate presenta una persistenza dell'arco aortico destro (PRAA). In associazione con la PRAA, nel 40% circa dei casi si ha una persistenza della vena cava sinistra.

La localizzazione anormale dei grandi vasi interferisce meccanicamente con la funzione dell'esofago e, talvolta, della trachea e di altre strutture adiacenti. La gravità dei segni clinici ed il grado di stenosi esofagea dipendono delle strutture vascolari coinvolte. Altri tipi di anomalie dell'anello vascolare sono rappresentati da: (1) arco aortico destro persistente con persistenza dell'arteria succlavia sinistra, (2) arco aortico destro persistente con persistenza del legamento arterioso sinistro e dell'arteria succlavia sinistra, (3) arco aortico doppio, (4) arco aortico sinistro normale con persistenza del legamento arterioso destro, (5) arco aortico sinistro normale con persistenza dell'arteria succlavia destra e (6) arco aortico sinistro normale con persistenza del legamento arterioso destro e dell'arteria succlavia destra.

Durante le prime fasi della vita fetale, l'esofago e la trachea sono circondati da 6 paia di archi aortici. La normale maturazione e regressione selettiva di questi archi forma la vascolarizzazione dell'adulto. Tutte le anomalie dell'anello vascolare sono derivate da anomalie di sviluppo degli archi 3, 4 e 6. Si ritiene che il meccanismo di trasmissione ereditaria coinvolga singoli o multipli geni recessivi. Nell'embrione, il primo ed il secondo paio di archi aortici scompaiono ed il quinto paio è incompleto ed incostante. Il terzo arco si unisce all'arco aortico dorsale e prosegue anteriormente trasformandosi nelle arterie carotide interne di destra e di sinistra. Il terzo arco forma anche il tronco brachiocefalico. L'aorta dorsale scompare fra il terzo ed il quarto paio di archi. Normalmente, il quarto arco aortico di sinistra e la radice aortica dorsale persistono per formare l'arco aortico permanente. Il sesto arco di sinistra diventa il dotto arterioso ed il quarto arco di destra contribuisce all'arteria succlavia destra.

Diagnosi

Segnalamento. Le anomalie dell'anello vascolare si verificano sia nel cane che nel gatto, ma sono più comuni nel cane. Le razze interessate con maggiore frequenza sono il pastore tedesco, il setter irlandese ed il Boston terrier. Nel gatto siamese e persiano queste condizioni sono state diagnosticate più spesso che nelle altre razze feline. Maschi e femmine sono colpiti in ugual misura. La condizione può interessare più animali in una cucciolata. Le anomalie dell'anello vascolare sono presenti alla nascita. I segni clinici risultano di solito evidenti al momento dello svezzamento, e nella maggior parte dei casi la diagnosi viene formulata fra il 2° ed il 6° mese di vita. Se

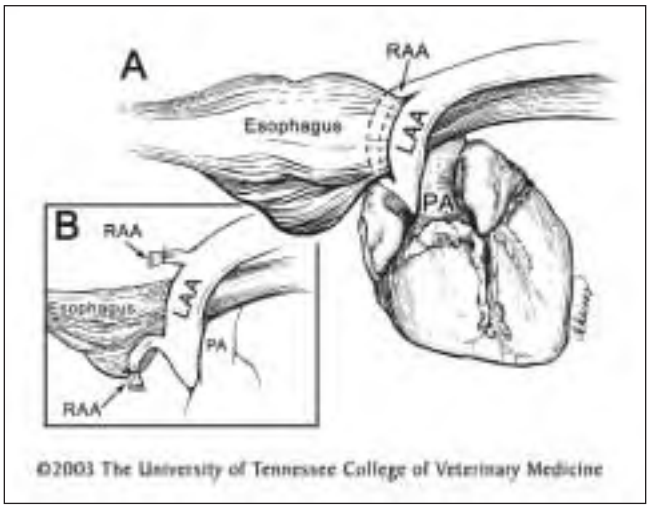

l'ostruzione è parziale ed i segni clinici sono lievi, può darsi che la condizione non venga riconosciuta fino ad un'età più avanzata. La diagnosi precoce ed il trattamento della PRAA possono migliorare la prognosi.

Anamnesi. L'anamnesi classica riferisce l'insorgenza acuta di rigurgito quando l'animale viene alimentato per la prima volta con cibo solido o semisolido. Il rigurgito del cibo indigerito nelle fasi iniziali della malattia si verifica subito dopo il pasto; in seguito, può comparire con intervalli variabili (da minuti ad ore). Gli animali colpiti possono crescere più lentamente dei loro fratelli ed apparire malnutriti. Spesso, hanno un appetito vorace, alcuni mangiano immediatamente il cibo rigurgitato. La tosse con difficoltà respiratoria può essere una conseguenza della polmonite *ab ingestis* e/o della stenosi tracheale secondaria ad arco aortico doppio.

Riscontri clinici

Gli animali colpiti sono spesso magri e piccoli. Talvolta, con la palpazione è possibile apprezzare all'ingresso del torace e nel collo un esofago ingrossato. L'ingresso del torace e la parte caudale dell'area cervicale possono rigonfiarsi quando si comprime il torace. I soffi sono rari; occasionalmente, un paziente può presentare un soffio continuo associato a concomitante pervietà del dotto arterioso. L'auscultazione di rantoli aspri o la presenza di febbre può suggerire l'ipotesi di una polmonite.

Radiografia/ecografia/endoscopia

Le radiografie del torace possono rivelare un esofago dilatato cranialmente al cuore e contenente aria, acqua o cibo. La trachea può essere dislocata ventralmente e l'esofago può sovrapporsi ad essa. Si possono identificare segni di polmonite. Gli esami radiografici con mezzo di contrasto positivo eseguiti utilizzando una sospensione di bario o l'aggiunta di bario al cibo dimostrano una costrizione dell'esofago a livello della base del cuore, con vari gradi di dilatazione esofagea che si estende in direzione craniale. La parte caudale dell'organo di solito ha dimensioni normali, anche se talvolta può apparire dilatata. La fluoroscopia risulta utile per la valutazione della motilità esofagea. L'esofago dilatato di solito non mostra le

Close window to return to IVIS

normali contrazioni peristaltiche. Benché non venga eseguita di routine, l'angiografia è utile per l'identificazione preoperatoria del tipo di anomalia dell'anello vascolare e di altre alterazioni cardiache. Anche l'ecocardiografia può risultare utile. L'esame endoscopico dell'esofago contribuisce ad escludere altre cause di stenosi o ostruzione esofagea e può rivelare la presenza di ulcere. La tracheoscopia non viene eseguita di routine, ma può documentare un restringimento del lume tracheale secondario a compressione esterna.

TRATTAMENTO CHIRURGICO

Il trattamento chirurgico della PRAA viene descritto più oltre. Altri tipi di anomalie dell'anello vascolare possono essere trattate in modo simile. Spesso, l'area ventrale sinistra dell'anello vascolare è coperta da una vena cava sinistra persistente. Ad un legamento arterioso destro persistente e ad alcune succlavie destre aberranti si deve accedere dal lato destro. Nei pazienti con archi aortici doppi sono utili le angiografie per determinare quale sia l'arco dominante e se sia possibile mantenere una circolazione adeguata dopo la resezione dell'altro. Può essere impossibile alleviare le costrizioni a causa di un arco aortico doppio. Se l'animale è gravemente debilitato, per parecchi giorni prima dell'intervento bisogna inserire una sonda da alimentazione gastrica.

Alcuni chirurghi cercano di ridurre le dimensioni del lume esofageo se l'esofago è gravemente dilatato e non si prevede un suo ritorno alle dimensioni normali. Allo scopo si applicano una serie di suture non penetranti "di plicatura" o "arricciatura" nella parete esofagea laterale accessibile. In alternativa, si può ricorrere alla resezione di una porzione di esofago. Queste tecniche non sono consigliate di routine perché aumentano il rischio di complicazioni.

Si raccomanda di eseguire la resezione chirurgica delle strutture responsabili della costrizione prima che la dilatazione esofagea diventi grave. La resezione è fattibile nella maggior parte delle anomalie dell'anello vascolare, fatta eccezione per alcuni archi aortici doppi. Nei pazienti con PRAA, si esegue una toracotomia laterale a livello del 4° (5°) spazio intercostale. La parte craniale del polmone viene scostata caudalmente per esporre il mediastino dorsalmente al cuore. Si identificano l'aorta, l'arteria polmonare, il legamento arterioso, il nervo vago ed i nervi frenici. Si identificano le strutture anomale. Se è presente una vena cava craniale sinistra persistente, è necessario dissezionarla e scostarla per migliorare la visualizzazione. Analogamente, se è presente una vena emiazigos prominente, bisogna eseguirne la dissezione e la legatura e poi reciderla. Se si identifica un'arteria succlavia responsabile della costrizione, bisogna isolarla, legarla e reciderla. Dopo aver inciso il mediastino, si disseziona e solleva il legamento arterioso. Quindi, si esegue una doppia legatura e si recide il legamento fra le due legature. Attraverso l'esofago strangolato si fa passare un catetere a palloncino o un tubo orogastrico di grandi dimensioni, per favorire l'identificazione delle bande fibrose responsabili della costrizione in modo da dilatare la zona interessata. Queste bande fibrose vengono dissezionate e recise separandole dalla parete esofagea. L'area viene lavata, i lobi polmonari vengono riposizionati, se necessario si inserisce una sonda da toracostomia e si chiude la parete toracica con le procedure di routine.

Trattamenti e valutazioni postoperatori

Nel periodo postoperatorio si devono somministrare analgesici. Il paziente deve essere strettamente monitorato per rilevare la comparsa di dispnea e, se necessario, si ricorre alla puntura del torace. Nei pazienti dispnoici può essere utile l'ossigeno per via nasale. Se è stata inserita una sonda da toracostomia, bisogna effettuare l'aspirazione del torace ad intervalli regolari (inizialmente ogni 15-30 minuti) e registrare il volume di aria e di fluidi ottenuto in occasione di ogni aspirazione. In questi pazienti, le sonde da toracostomia possono generalmente venire rimosse il giorno dell'intervento o il mattino successivo. Nei soggetti debilitati, se si è verificata una contaminazione toracica o se esiste una polmonite, si deve continuare con la somministrazione di antibiotici.

I pazienti in età pediatrica devono essere strettamente monitorati per rilevare la comparsa di ipoglicemia nel periodo postoperatorio. L'assunzione di alimenti per via orale può venire ripresa entro 12-24 ore dall'intervento. Inizialmente bisogna somministrare all'animale una miscela semiliquida di alimenti umidi collocando la ciotola in posizione sollevata. Questa stazione va mantenuta per 10-20 minuti dopo il pasto, per contribuire a prevenire la distensione dell'esofago dilatato e favorire il ripristino del tono muscolare esofageo e delle corrette funzioni dell'organo. Se l'impiego di alimenti semiliquidi ha determinato un rigurgito minimo, 2-4 settimane dopo l'intervento il proprietario può gradualmente ridurre la quantità di acqua nel cibo. Ci si augura che l'aggiunta di acqua possa infine venire eliminata senza che ciò provochi un aumento del rigurgito.

Gli animali che possono ingerire alimenti solidi senza rigurgitare devono essere lasciati mangiare dalla ciotola sul pavimento mentre sono in stazione normale. Questa pratica deve continuare a meno che la frequenza del rigurgito non aumenti. Alcuni soggetti possono infine venire alimentati con qualsiasi tipo di cibo da una posizione normale, mentre altri devono continuare ad assumere formulazioni semiliquide da una posizione sollevata.

L'esofago deve venire riesaminato mediante esofagografia a distanza di 1-2 mesi dall'intervento per valutarne la persistenza della dilatazione e la motilità. Talvolta l'organo recupera dimensioni e funzioni normali. In altri casi resta gravemente dilatato e presenta una motilità scadente. Se si verifica una costrizione esofagea, può risultare utile una dilatazione mediante palloncino. Bisogna sconsigliare ai proprietari di far riprodurre gli animali colpiti perché si ritiene che il disordine abbia un'origine genetica.

Indirizzo per la corrispondenza
Theresa W. Fossum
Tom and Joan Read Chair in Veterinary Surgery
Director, Clinical Programs and Biomedical Devices,
Michael E. DeBakey Institute
Professor of Surgery, Texas A&M University
College of Veterinary Medicine
College Station, Texas 77843-4474
E-mail: tfossum@cvm.tamu.edu
Tel: (979) 845-2351 - Fax: (979) 845-6978

This manuscript is reproduced in the IVIS website with the permission of the Congress Organizing Committee