Alma Mater Studiorum Università di Bologna

SCUOLA DI AGRARIA E MEDICINA VETERINARIA

Corso di Laurea in Medicina Veterinaria

Metodologia Clinica Veterinaria

LA MIELOPATIA DEGENERATIVA: PRIME OSSERVAZIONI IN ITALIA NEL CANE LUPO CECOSLOVACCO

Tesi di Laurea di Gridelli Ylenia

Relatore: Chiar.mo Prof. Gandini Gualtiero

Correlatore: Dott.ssa Gallucci Antonella

Anno Accademico 2014/2015

Sessione III

INDICE

Introduzione **P.5**

- La Mielopatia Degenerativa P.5
- Generalità ed eziopatogenesi P.6

Capitolo 1

Approccio clinico nel paziente con MD **P.12**

- Anamnesi e segnalamento P.12
- Presentazione clinica P.13
- Diagnosi differenziale e protocollo diagnostico P.18
- Test genetico P.22
- Terapia P.23

Capitolo 2

Neuropatologia **P.26**

Capitolo 3

Comparazione con la SCLEROSI LATERALE AMIOTROFICA (SLA) **P.36**

Capitolo 4

Conoscenze Mielopatia degenerativa nel Cane Da Lupo Cecoslovacco **P. 41**

- La letteratura P. 41

Capitolo 5

Introduzione e obiettivi **P.44**

- La situazione in Italia P.44

Capitolo 6

Materiali e Metodi **P.47**

- Analisi epidemiologica della popolazione P.47
- Il test genetico P.48
- Cani con sintomatologia P.51
- Analisi statistica P.52

Capitolo 7

Risultati **P.55**

- Dati Percentuali: cani testati P.55
- Cani con mutazione AA P.64

Capitolo 8

Discussione **P.72**

Conclusioni **P.79**

Bibliografia **P.81**

INTRODUZIONE

LA MIELOPATIA DEGENERATIVA

La mielopatia degenerativa (MD) è una malattia degenerativa a carattere progressivo e ingravescente, colpisce il Sistema Nervoso Centrale (SNC) e si rende evidente in età avanzata con un'insorgenza insidiosa. I sintomi maggiormente riscontrati all'esordio sono paraparesi spastica deambulante dovuta alla disfunzione del sistema del motoneurone superiore e alterazioni della funzione propriocettiva degli arti posteriori, con localizzazione neuroanatomica nei segmenti midollari toraco-lombari (T3 a L3). Tende a colpire un vastissimo numero di razze canine, fra cui: Pastore Tedesco, Siberian Husky, Barbone Nano, Boxer, Pembroke Welsh Corgi, Chesapeake Bay Retriver, Rhodesian Ridgeback, ma può interessare anche i meticci (Coates et al. 2010). I primi sintomi sono dati comunemente da un'alterazione deambulatoria ad insorgenza subdola a carico degli arti posteriori, talora asimmetrica, caratterizzata da atassia e paresi e accompagnati da deficit della propriocezione, a cui segue un decorso cronico progressivo, che nell'arco di diversi mesi esita nell'incapacità alla deambulazione. Con il progredire della malattia, ovvero nelle fasi più avanzate, si assiste ad un coinvolgimento del motoneurone

inferiore per gli arti posteriori e talora si può osservare l'estensione anche agli arti anteriori

La malattia non comporta dolore in nessuna delle sue fasi e non vi sono al momento terapie efficaci per rallentarne la progressione per cui solitamente molti proprietari arrivano a richiedere l'eutanasia del proprio cane quando si giunge alla paraparesi non deambulante.

GENERALITÀ ED EZIOPATOGENESI

La Mielopatia Degenerativa è stata descritta per la prima volta nel 1973 nel Pastore Tedesco da Averill (Averill,1973) come una malattia insidiosa che provoca una progressiva alterazione della propriocezione con conseguente atassia e paresi spastica degli arti pelvici per il coinvolgimento del motoneurone superiore (Coates et al. 2010). In passato sono state prese in considerazione diverse ipotesi patogenetiche come l'eziologia tossica, (Griffiths e Duncan. 1975) immunologica, (Waxman et al. 1980), (Barclay et al. 1994), metabolica e nutrizionale (Williams al. 1983), (Sheahan et al.1991), da stress ossidativo e da deficienza di vitamina E (α-tocoferolo) (Fechner et al. 2003), (Johnston et al. 2001), (Flegel et al. 1999), ma il reale meccanismo patogenetico sembra attualmente orientato verso una causa genetica.

L'ipotesi che la MD avesse una base genetica è stata avanzata per la prima volta da Clemmons (Clemmons et al. 2006) nel 2006, con uno studio in cui è stata notata una mutazione puntiforme nella regione ipervariabile 2 del gene DLA-DRB1 nei cani pastore tedesco affetti da MD.

Successivamente, lo studio di Awano nel 2009 (Awano et al. 2009), eseguito su 38 cani di razza Pembroke Welsh Corgi (PWC) affetti da MD e su 17 soggetti di controllo della stessa razza asintomatici, mappati geneticamente, ha dimostrato che il polimorfismo a singolo nucleotide, ovvero una variazione a carico di un singolo nucleotide, maggiormente associato alla MD, era localizzato in una specifica regione del cromosoma 31 contenente il gene che codifica per la SOD-1. Le similarità cliniche fra la MD e la Sclerosi Laterale Amiotrofica (SLA), hanno permesso di sospettare e confermare che il gene SOD-1 era potenzialmente più soggetto alla mutazione.

Awano, risequenziando il gene che codifica per la super ossidodismutasi 1 (SOD-1) da cani Pembroke Welsh Corgi (PWC) sani e da PWC affetti da MD, ha notato una transizione sull'exone 2 da A a G, che preannuncia una mutazione missense E40K. La mutazione missense è una sostituzione di una base nel filamento dell'acido nucleico, che determina un'alterazione in una tripletta e quindi l'inserimento nella proteina di un

amminoacido diverso da quello di partenza. Tutti i campioni genetici dei 55 animali coinvolti in questo studio sono stati sottoposti ad analisi genetica per il polimorfismo SOD1:c.118>A. Ne è risultato che 38 PWC affetti da MD erano omozigoti per l'allele A, mentre dei 17 soggetti asintomatici del campione di controllo 10 erano omozigoti (A/A), 6 erano eterozigoti (A/G) e solo uno era omozigote (G/G) (Awano et al. 2009).

La SOD-1 è un enzima che appartiene alla classe delle ossidoreduttasi, è un importante antiossidante in grado di proteggere le cellule mediante l'inattivazione dei radicali liberi. È costituita da 153 aminoacidi ed è una delle più abbondanti del SNC. La sua funzione si esplica andando a catalizzare i radicali superossido trasformandoli in perossido di idrogeno e ossigeno molecolare (Coates et al, 2010).

La MD e la SLA sono state messe in relazione in quanto entrambe mostrano la mutazione della proteina SOD-1.

Per dimostrare questa analogia, nel 2008 è stato condotto uno studio da Awano (Awano et al. 2009) su due gruppi di roditori: un gruppo di topi geneticamente modificati esprimevano la proteina umana SOD-1 modificata (hSOD1m) per riprodurre i sintomi neurodegenerativi della

SLA. L'altro gruppo era composto da topi detti "knockout", ovvero soggetti in cui volontariamente era stata soppressa l'espressione del gene e che erano quindi nullizygous per la proteina SOD-1. Quest'ultimo gruppo di roditori cresceva senza manifestare sintomi. Quindi si è dedotto che la neurodegenerazione sia del primo gruppo di animali, ovvero quelli con la proteina modificata hSOD1m, sia nell'uomo affetto da SLA, non è causata dalla presenza della proteina in sé, ma bensì dalla mutazione che porterebbe all'acquisizione di una funzione tossica della SOD-1 (Awano et al. 2009).

Il risultato di questa mutazione porta al ripiegamento aberrante della SOD-1 che, accumulandosi nei neuroni e nelle cellule della glia, forma aggregati insolubili che vanno ad alterare la funzione cellulare o il substrato enzimatico e formando così sottoprodotti tossici in grado di promuovere la degenerazione dei neuroni (Rakhit e Chakrabartty, 2006), (Bruijn et al. 1998).

La carica anionica della SOD-1 è ridotta nel cane dalla mutazione E40K e nella SLA da altre mutazioni della SOD-1. Questo provoca nelle isoforme mutate della Superossidodismutasi 1 la riduzione della forza repulsiva di Coulomb e quindi una maggiore facilità d'interazione con la superficie anionica della membrana.

Come risultato finale si ottiene una maggiore inclinazione della proteina ad aggregarsi e quindi ad accumularsi (Deng et al. 1993), (Sandelin et al. 2007), (Shaw et al. 2007).

Zeng e i suoi collaboratori nel 2013 (Zeng et al. 2013) hanno valutato la frequenza della mutazione del gene SOD-1 in una popolazione composta da 33746 cani, appartenenti a razze diverse.

Lo studio è stato eseguito sottoponendo gli animali al test genetico per la ricerca dell'allele mutato ed effettuando successivamente un esame istopatologico su 249 cani. Il 49% (n = 16550) dei cani testati geneticamente sono risultati esenti, quindi omozigoti per l'allele G (G/G), il 27% (n = 9112) sono risultati eterozigoti (A/G) e il 24% (n = 8084) sono risultati omozigoti per l'allele A mutato (A/A). (Zeng et al. 2013).

Fra i cani di razza presi in esame, erano presenti 52 soggetti di razza Cane da Lupo Cecoslovacco, dei quali 24 erano omozigoti per l'allele G, 21 erano eterozigoti (A/G) e 7 erano omozigoti per l'allele A, con una frequenza allelica dello 0,34% (Zeng et al. 2013)

L'analisi istopatologica del campione costituito da 249 cani ha confermato la malattia nei soggetti omozigoti per l'allele mutato A (A/A), ma anche in 8 soggetti eterozigoti (A/G) e con sintomatologia compatibile a MD.

Nello stesso studio si è proceduto inoltre, ad effettuare analisi immunoistochimica con anticorpi anti SOD-1 su 173 campioni di midollo

spinale, di cui 115 avevano una diagnosi di conferma di mielopatia degenerativa e 58 soggetti erano rappresentati dal gruppo di controllo, composto da 15 soggetti omozigoti per l'allele G (G/G), 25 soggetti eterozigoti (A/G) e da 18 soggetti omozigoti per l'allele A (A/A). Sono stati riscontrati aggregati contenenti anticorpi anti SOD-1 in tutti i campioni di midollo provenienti da soggetti omozigoti per l'allele A e in 8 campioni provenienti da soggetti eterozigoti (A/G) con conferma istopatologica di MD, ma in un caso sono stati riscontrati anche in un soggetto omozigote per l'allele G. Nel gruppo di controllo, la situazione è simile, 6 campioni di midollo su 18, provenienti da soggetti omozigoti per l'allele A e 4 campioni su 25 provenienti da soggetti eterozigoti presentavano gli aggregati, non riscontrati però in nessuno dei soggetti omozigoti per l'allele G (Zeng et al, 2013).

Questo studio mostra come questa malattia sia ampiamente distribuita in una molteplicità di razze, ma anche nei cani meticci.

CAPITOLO 1

APPROCCIO CLINICO NEL PAZIENTE CON MD

La diagnosi eziologica di mielopatia degenerativa si ha esclusivamente post-mortem tramite esame istologico del midollo spinale. Nell'animale in vita si può avere una diagnosi presuntiva di mielopatia degenerativa che si ottiene per esclusione di altre possibili patologie. La diagnosi si effettua in base ai dati relativi al segnalamento, all'anamnesi, all'esame neurologico, al test genetico e all'esecuzione di un protocollo diagnostico mirato ad escludere per diagnosi differenziale altre patologie a decorso cronico-progressivo che colpiscono il midollo spinale, come ad esempio protrusioni discali, neoplasie primarie e secondare del midollo spinale e dei corpi vertebrali.

ANAMNESI E SEGNALAMENTO

La MD non ha predilezione di sesso e di solito si evidenzia in età avanzata. L'età media di insorgenza dei primi sintomi si colloca intorno agli 8-9 anni per le razze di taglia grande e intorno agli 11 anni per le razze di taglia piccola (Coates and Winiger, 2010), come si è evinto dallo studio condotto sui cani di razza Pembroke Welsh Corgi (PWC) (Coates et al. 2007). La

malattia è stata confermata tramite esame post-mortem in numerose razze, quali: Pastore Tedesco, Rodesian Ridgeback, Siberian Husky, Boxer, Barbone Nano, PWC (Coates et al. 2007).

Il cane viene normalmente portato in visita perché il proprietario nota un'alterazione del normale movimento e una difficoltà di deambulazione degli arti pelvici, con frequente difficoltà nel riferire una data di insorgenza precisa dei sintomi, che tipicamente compaiono in modo subdolo. Infatti l'esordio tipico di questa malattia consiste in difficoltà deambulatorie rappresentate dapprima da uno strisciamento dell'arto o degli arti posteriori, con possibile concomitante consumo anomalo delle unghie, testimonianza di un deficit motorio, e/o di un'incoordinazione degli arti posteriori, a carattere progressivo e non responsivo alle comuni terapie antinfiammatorie. Di norma nell'anamnesi il proprietario non riporta disagio o algia del proprio cane.

PRESENTAZIONE CLINICA

Alla visita neurologica lo stato mentale e il comportamento appaiono normali, mentre nella postura e nell'esame dell'andatura si evidenziano le prime alterazioni evidenti. Quando vi è ancora la possibilità di mantenere la stazione, può essere presente un'ampia o al contrario una ridotta base

d’appoggio del treno posteriore, con la dorsoflessione spontanea di uno o entrambi gli arti posteriori nelle fasi più avanzate.

L’esame dell’andatura evidenzia la presenza di un deficit motorio quale una paraparesi deambulante, talora asimmetrica, che evolve poi verso la paraparesi non deambulante. L’interessamento delle vie ascendenti sensoriali può portare anche nelle fasi precoci della malattia ad un’atassia più o meno marcata con deficit propriocettivi degli arti posteriori.

L’esame dei riflessi spinali può risultare nella norma, oppure presentare una diminuzione/assenza del riflesso patellare, per il coinvolgimento delle radici dorsali del segmento midollare di pertinenza del nervo femorale, responsabile del riflesso patellare (Coates et al. 2010). Il riflesso flessorio è sempre presente, tranne nelle fasi molto avanzate in cui può talvolta essere deficitario, di solito per una marcata atrofia muscolare (che compare tardivamente in seguito al mancato utilizzo appropriato degli arti posteriori). I riflessi pannicolare, anale e perineale risultano invece nei limiti della norma.

Man mano che la malattia evolve, i sintomi vanno incontro a un graduale peggioramento, fino ad arrivare nelle fasi più avanzate alla totale incapacità di deambulazione a causa di una grave paraparesi, con nocicezione mantenuta.

La localizzazione neuroanatomica caratteristica è a livello del midollo spinale toraco-lombare, ma con il progredire della malattia è possibile osservare un'estensione delle lesioni in senso caudale e craniale.

Nelle razze di taglia grande come il Pastore Tedesco la comparsa di una severa paraparesi non deambulante comporta la scelta dell'eutanasia nella maggior parte dei casi, in quanto la mole determina spesso una difficoltà di gestione da parte del proprietario.

Nei cani di taglia piccola invece le forme avanzate sono descritte in maggiore quantità, in quanto la gestione risulta più semplice da parte del proprietario. In questi animali infatti i sintomi evolvono fino ad arrivare, nelle fasi più avanzate della malattia, a tetraplegia, mancata regolazione degli sfinteri e, nei casi con sintomatologia ancora più avanzata, difficoltà nella deglutizione (Coates et al. 2010). In nessuna fase della malattia si osserva sintomatologia algica.

Il PWC, a causa della sua taglia contenuta, permette uno studio più completo della malattia, in quanto si può studiare non solo durante le prime fasi, ma anche in quelle più avanzate. Su questa razza nel 2007 è stato pubblicato uno studio che mostra i sintomi della malattia nelle sue varie fasi (Coates et al. 2007). Lo studio è stato condotto su un campione di 21 PWC con un legame di parentela verificato tramite pedigree, e affetti

da MD per studiarne l'evoluzione clinica dei sintomi e i ritrovamenti neuropatologici. Tutti gli animali avevano avuto prima diagnosi clinica presuntiva e in seguito conferma post-mortem della malattia. L'età media di insorgenza andava da 9 a circa 15 anni con una media di 11 anni. Il principale motivo della visita è stata la difficoltà nella deambulazione, la durata dei segni clinici prima della diagnosi presuntiva andava da 1 a 36 mesi, con una media di circa 6 mesi, mentre la durata dei segni clinici dall'insorgenza al momento dell'eutanasia andava da 10 a 37 mesi, con una media di 19 mesi. L'età degli animali al momento dell'eutanasia andava da 10,5 anni a 16 anni, con una media di 13 anni (Coates et al. 2007).

Tutti gli animali sono stati sottoposti a visita neurologica al momento dell'ingresso nello studio in questione e prima dell'eutanasia. Lo stato mentale è risultato normale in tutti i soggetti. Alla prima visita 10 cani presentavano atassia e paraparesi deambulatoria, mentre 11 cani non erano in grado di deambulare. Analizzando l'animale in movimento, più precisamente al passo, 6 cani manifestavano atassia e paraparesi di grado medio con debolezza del posteriore, ma riuscivano a sostenere il proprio peso senza cadere, 3 mostravano invece moderata paraparesi ma con posteriore cedevole che provocava la caduta dell'animale, 3 animali avevano una severa paraparesi con assenza di deambulazione ma con

motilità volontaria ancora presente, ed infine 5 cani mostravano paraplegia (Coates et al. 2007).

I deficit motori degli arti posteriori si mostravano asimmetrici in 11 animali (Coates et al. 2007).

Per quello che riguarda i test posturali degli arti pelvici si è visto che 7 cani avevano deficit di grado da lieve a moderato, mentre 14 animali non mostravano alcun tipo di risposta propriocettiva (Coates et al. 2007).

Al contrario gli arti toracici in movimento al passo non presentavano alterazioni di rilevo ma i test posturali effettuati a questo livello mostravano alterazioni di livello lieve in 3 animali (Coates et al. 2007).

Al momento dell'eutanasia in tutti i soggetti del campione la debolezza muscolare del treno posteriore era progredita in paraplegia o paraparesi di grado severo; di questi, 15 cani mostravano anche segni di debolezza a carico dell'arto toracico. Inoltre 5 animali mostravano tetraplegia e tetraparesi non deambulatoria (Coates et al. 2007).

All'esame dei riflessi, 4 cani mostravano un aumentato riflesso patellare, mentre in 11 soggetti si presentava diminuito (Coates et al, 2007).

Al momento dell'eutanasia 9 cani mostravano inoltre segni di incontinenza urinaria o fecale. (Coates et al. 2007)

DIAGNOSI DIFFERENZIALE E PROTOCOLLO DIAGNOSTICO

I primi passi nel protocollo diagnostico standard di un paziente con sospetta Mielopatia Degenerativa in seguito alla visita neurologica sono gli esami del sangue, nello specifico l'emocromocitometrico e il profilo biochimico del paziente, che in caso di mielopatia degenerativa risulteranno nei limiti della norma.

Successivamente si può procedere all'esecuzione di una radiografia in proiezione latero-laterale e ventro-dorsale di tutto il tratto toraco-lombare, per cercare i segni potenziali di altre patologie (es. una lisi ossea in caso di tumore vertebrale).

In seguito il protocollo clinico prevede esami di diagnostica per immagini, come la mielografia con esame radiografico, la mielografia con tomografia assiale computerizzata o la risonanza magnetica (RMN).

Per quanto concerne la mielografia seguita da esame radiografico, è sconsigliabile, in quanto potrebbe non evidenziare forme compressive sul midollo spinale di entità modesta.

La mielografia eseguita con tomografia assiale computerizzata è preferibile alla precedente in quanto si è dimostrata più sensibile nell'evidenziare alterazioni della morfologia del midollo spinale, quindi in

grado di evidenziare non solo piccole forme compressive, ma anche altre forme come ad esempio atrofia del midollo spinale, malformazioni vertebrali, articolazioni intervertebrali alterate oppure stenosi spinale.

Alcuni autori nel 2005 (Jones et al. 2005) hanno riportato in uno studio i risultati relativi alla mielografia eseguita con tomografia assiale computerizzata nella porzione di midollo spinale compresa fra T11 e L2 in un campione costituito da 8 cani di taglia grande con diagnosi presuntiva di MD e su un campione di controllo costituito da 3 cani clinicamente sani (Jones et al. 2005).

Tutti gli 8 cani con diagnosi presuntiva di MD erano sintomatici da almeno 2 settimane e l'esame del liquor era risultato negativo in tutti i soggetti, mentre tutti i cani del campione di controllo non avevano deficit deambulatori di tipo neurologico (Jones et al. 2005).

In tutti i soggetti è stato iniettato a livello di spazio subaracnoideo a livello di L4-5 e L5-6 un liquido di contrasto non ionico a base di iodio (Jones et al, 2005). Prima dell'esecuzione della tomografia assiale i cani del campione sono stati sottoposti ad esame radiografico.

Ne è risultato che in 6 cani con presunta diagnosi di mielopatia degenerativa la mielografia seguita da esame radiografico non ha evidenziato alcun tipo di compressione sul midollo spinale, mentre nei

rimanenti 2 cani del campione si è evidenziata una compressione extradurale di grado lieve, considerato quindi non significativo. Su un cane del campione è stata eseguita l'eutanasia subito dopo la mielografia ed è stato rilevato un quadro compatibile con la mielopatia degenerativa (Jones et al. 2005).

Al contrario, in tutti i cani con presunta diagnosi di MD la mielografia con tomografia assiale computerizzata ha evidenziato anomalie non visibili con la semplice mielografia quali ad esempio stenosi spinale, protrusioni discali, riduzione dello spazio subaracnoideo oppure deformità del midollo spinale (Jones et al. 2005).

Lo studio evidenzia che questo tipo di alterazioni morfologiche del midollo spinale sono comuni nei cani con MD, l'autore aggiunge inoltre che nel campione la sintomatologia potrebbe derivare equamente sia da compressioni o atrofia del midollo spinale, sia dalla mielopatia degenerativa (Jones et al. 2005).

La risonanza magnetica (RM) è indubbiamente quella più indicata fra le forme di diagnostica per immagini in quanto, rispetto alla tomografia assiale computerizzata, ha maggiore sensibilità per i tessuti molli nell'identificare lesioni a carico del midollo spinale, della colonna

vertebrale e dei suoi annessi. In caso di mielopatia degenerativa non si evidenziano alterazioni di rilievo.

Nel 2007 J.R. Coates (Coates et al. 2007) e colleghi hanno analizzato mediante mielografia e RM un campione di 10 Pembroke Welsh Corgi (PWC) affetti da mielopatia degenerativa (MD). Alla mielografia 4 cani risultavano normali, mentre in 6 animali si evidenziavano alterazioni riguardanti compressioni del midollo spinale non di grado rilevante. Questi ultimi 6 cani sono stati sottoposti a MRI, la quale non ha dimostrato alterazioni di rilievo in 2 animali, mentre nei rimanenti 4 ha mostrato protrusioni discali non compressive del midollo spinale (Coates et al, 2007).

In caso di sospetto di patologie infiammatorie si procederà ad analizzare il liquido cerebrospinale, che in corso di MD non rivelerà alterazioni di rilievo a carico del contenuto proteico e della conta cellulare. Uno studio del 2007 (Takashi et al. 2007) ha evidenziato un aumento della concentrazione media di proteina basica della mielina in campioni di liquido cerebrospinale provenienti da prelievo a livello di cisterna lombare.

IL TEST GENETICO

Un ulteriore passaggio per la diagnosi presuntiva di mielopatia degenerativa è il test genetico. Questo test viene eseguito su un campione di sangue intero in EDTA oppure mediante un tampone orale (denominato brush), insistendo sulla mucosa in modo da ottenere il maggior numero di cellule possibile. Il test genetico è un test a DNA che ricerca la mutazione della proteina SOD-1, si ha infatti una sostituzione da guanina ad adenina nell'exone 2 in posizione 118 (c.118G>A) nella regione in cui si trova questa proteina che è stata quindi identificata come la responsabile dell'insorgenza della MD. Il test consiste in un esame del genotipo mediante PCR (polymerase chain reaction) convenzionale e real-time. Il risultato può essere: "Free", ovvero omozigote per l'allele G; "carrier" ovvero eterozigote (A/G); "affected" quindi omozigote per l'allele A. I soggetti A/A hanno maggiori probabilità di sviluppare la malattia, gli eterozigoti hanno scarsa possibilità di sviluppare la malattia e infine gli omozigoti (G/G) non svilupperanno mai la malattia.

TERAPIA

Al momento non esiste alcuna terapia efficace per questa malattia. Sono stati condotti alcuni studi ma non hanno dato risultati incisivi o degni di nota.

Nel 2006 Kathmann (Kathmann et al. 2006) ha effettuato uno studio sul tempo di sopravvivenza di un campione di cani sottoposti a sessioni di fisioterapia. Il campione era composto da 22 cani con diagnosi di presunta mielopatia degenerativa che manifestavano paraparesi, atassia e deficit propriocettivi in entrambi gli arti posteriori. Ne è risultato che il tempo medio di sopravvivenza in 9 cani sottoposti a intensa fisioterapia era di 225 giorni, in 6 cani sottoposti a moderata fisioterapia era di 130 giorni, mentre nei restanti 7, ovvero quelli non sottoposti a fisioterapia il tempo medio di sopravvivenza era di 55 giorni. Nei cani che al momento della diagnosi manifestavano una sintomatologia neurologica di grado severo, la fisioterapia ha determinato un aumento del tempo di sopravvivenza prima del momento dell'eutanasia maggiore di quello rilevato in cani che al momento della visita clinica mostravano deficit neurologici di grado minore ma non sono stati sottoposti a fisioterapia. In nessuno degli animali del campione è stato eseguito esame post-mortem (Kathmann et al. 2006).

Nel 2008 (Polizopoulou et al. 2008) è stato eseguito un altro studio per valutare un eventuale protocollo terapeutico che potesse rallentare la progressione dei sintomi oppure bloccare la malattia in cani affetti da mielopatia degenerativa. Gli animali sono stati seguiti per sei mesi. Il campione era costituito da 12 cani con sintomatologia compatibile ed esami di diagnostica di laboratorio negativi, di cui 10 cani del campione manifestavano una sintomatologia di grado moderato, mentre 2 manifestavano sintomatologia di grado severo. Il protocollo terapeutico era costituito da acido Ɛ–aminocaproico e N-acetilcisteina ogni 8 ore, vitamina C ed E ogni 12 e 24 ore. Inoltre è stato somministrato prednisolone alla dose di 1mg per kg di peso al giorno, quindi somministrato con funzione di antinfiammatorio. Inoltre è stato suggerito ai proprietari di far fare all'animale almeno 30 minuti di esercizio al giorno. Gli animali sono stati controllati con intervalli mensili ma non si è visto un miglioramento sostanziale delle condizioni cliniche del soggetto (Polizopoulou et al. 2008).

Riassumendo quindi la diagnosi presuntiva di mielopatia degenerativa è data dall'esclusione di tutte le possibili patologie che possono mimare i sintomi tipici della malattia, come ad esempio compressioni midollari dovute a protrusioni discali di tipo Hansen II, stenosi acquisite del canale vertebrale, neoplasie intra ed extra midollari oppure cisti subaracnoidee.

Le lesioni compressive più frequentemente riscontate nei cani di grossa taglia sono le protrusioni discali di tipo Hansen II. La diagnosi differenziale prende anche in considerazione patologie infiammatorie, infettive e metaboliche attraverso l'analisi del liquido cefalorachidiano e tramite gli esami del sangue.

Il protocollo diagnostico è quindi mirato ad escludere eventuali malattie concomitanti che possono mimare i sintomi della MD. Il risultato positivo del test genetico e l'assenza di alterazioni di rilievo negli esami sopra elencati danno un'alta percentuale di possibilità che la sintomatologia sia riconducibile a mielopatia degenerativa, tuttavia la conferma definitiva è possibile solo tramite esame istologico post-mortem.

Al momento non esistono terapie efficaci e solo la fisioterapia sembra allungare i tempi di sopravvivenza dalla comparsa dei sintomi fino all'eutanasia.

CAPITOLO 2

NEUROPATOLOGIA

Il midollo spinale in sezione trasversale mostra una parte centrale più scura, denominata sostanza grigia, formata da un'alta percentuale di corpi cellulari, cellule della glia, capillari e poche fibre mielinizzate. Nella sostanza grigia si distinguono in modo simmetrico due colonne dorsali e due colonne ventrali unite da un tratto intermedio chiamato sostanza grigia intermedia centrale. Facendo passare un piano sagittale per il centro della commessura grigia possiamo dividere la sostanza grigia in un corno dorsale che riceve le informazioni provenienti dai nervi spinali (area sensitiva) e in un corno ventrale che invece costituisce l'area motoria. Al centro della sostanza grigia è presente il canale centrale del midollo spinale, in continuità cranialmente con la cavità del IV ventricolo encefalico, mentre caudalmente termina a fondo cieco a livello lombo-sacrale nel cono midollare.

La sostanza grigia è avvolta in tutta la sua lunghezza dalla sostanza bianca, costituita da fibre mieliniche formanti fasci che decorrono in senso longitudinale (diretto) e da fibre mieliniche che provengono da neuroni situati controlateralmente rispetto al lato in cui si raccolgono per formare il

fascio; questi vengono detti infatti fasci crociati. I solchi presenti sulla superficie esterna del midollo consentono di dividere la sostanza bianca in un cordone dorsale, uno laterale e uno ventrale.

La mielopatia degenerativa (MD) interessa la sostanza bianca e può essere definita come un'assonopatia non infiammatoria del sistema nervoso centrale. La MD infatti consiste in una imponente degenerazione assonale non infiammatoria del midollo spinale.

I cani affetti presentano un pattern caratteristico di frammentazione degli assoni e, nei soggetti con un quadro più severo e con lesioni più estese, si ha la completa perdita degli assoni e della mielina e la loro sostituzione con ampie aree di astrogliosi (Coates et al. 2010).

Nel 2009 March e colleghi (March et al. 2009) hanno evidenziato un aumento della popolazione di macrofagi nelle zone di midollo spinale con lesioni particolarmente pronunciate, interpretabile come una risposta secondaria al processo neurodegenerativo, che comporta la frammentazione e la fagocitosi di detriti assonali e di materiale mielinico.

La localizzazione neuroanatomica della MD è più comunemente posta fra il terzo segmento toracico e il terzo segmento lombare del midollo spinale (Miller et al. 2009).

La distribuzione delle lesioni lungo il midollo spinale può variare, essendo discontinua come nel Pastore Tedesco (PT), con aree multifocali di fibre che mostrano demielinizzazione e degenerazione assonale (Coates et al. 2010). Nel Pembroke Welsh Corgi (PWC) l'esame neuropatologico mostra invece lesioni longitudinali continue all'interno di aree funicolari più chiaramente definite; questo dato deve essere però considerato con cautela in quanto i dati relativi agli esami istopatologici del PWC derivano spesso da uno stadio di malattia più avanzato, indicato da una maggiore estensione longitudinale e trasversale delle lesioni, legato alla possibilità che in questa razza, più piccola e sostenibile anche in presenza di gravi deficit deambulatori, la richiesta di eutanasia venga fatta più tardivamente rispetto ai cani di grossa taglia. Di conseguenza seppure la MD nel PWC nelle fasi iniziali può mostrare una distribuzione delle lesioni simile a quella osservata nel PT e ad altri cani di grossa taglia, i dati riguardanti gli esami istopatologici del PWC derivano spesso da uno stadio di malattia più avanzato, con esame autoptico e istopatologico effettuato più tardivamente nel corso della malattia rispetto ai cani di grossa taglia (Coates et al. 2010).

Nel 2009 Miller (Miller et al. 2009) ha descritto i risultati neuropatologici riscontrati in due boxer. I soggetti in esame erano una femmina di 10 anni sterilizzata e un maschio di 9 anni intero; entrambi prima di essere

sottoposti ad eutanasia presentavano paresi e alterazione della propriocezione agli arti posteriori, con difficoltà nel mantenere la postura, e assenza del riflesso patellare dovuto alle lesioni presenti nella radice dorsale del segmento midollare da cui origina il nervo femorale, responsabile del riflesso patellare. Le sezioni di tessuto nervoso (midollo spinale) sono state fissate in formalina e immerse in paraffina, poi sono state colorate con Luxol fast blue e Bielschowsky silver stain (una colorazione specifica per il tessuto nervoso).

Anche in questo caso le lesioni erano poste principalmente fra i segmenti midollari T3-L3. In entrambi i soggetti è stato riscontrato un marcato pallore della porzione più periferica della sostanza bianca a livello della porzione cervicale, toracica e lombare dei funicoli ventrale e laterale, ma le lesioni più severe sono state evidenziate fra la porzione più caudale del segmento toracico e quella intermedia della porzione lombare del midollo spinale. In entrambi i soggetti la mielina si presentava vacuolizzata e le guaine mieliniche dilatate; le lesioni erano bilaterali e simmetriche.

Le lesioni istologiche riscontrate in questo studio erano simili a quelle riportate in altre razze canine, dove sono descritte con maggiore frequenza nella porzione toracica media e caudale del midollo spinale, mentre diminuiscono gradualmente procedendo in senso craniale e caudale (Miller et al. 2009). Non è stato identificato alcun tipo di processo

infiammatorio, pertanto la perdita di mielina e il danno assonale non sono stati attribuiti all'effetto di un agente infettivo, ma bensì ad un'alterazione nella continuità delle guaine mieliniche, della normale funzione assonale, oppure una somma di entrambi (Miller et al. 2009).

Averill (Averill, 1975) ha ipotizzato che, nella patogenesi della MD, un contributo possa essere dato dalla vulnerabilità neuronale del midollo spinale nella porzione toracica, causata da una diminuzione della perfusione dalle arterie radicolari. In questa parte del midollo spinale questi vasi presentano un calibro minore se comparato con quello delle altre porzioni e la scarsità del flusso sanguigno predispone il tessuto neurale a insulti di tipo ischemico e stress ossidativo (Averill, 1975).

In alcuni cani si è vista una maggior tendenza ad avere lesioni più gravi della sostanza bianca nella porzione dorsale del funicolo laterale e nel funicolo dorsale (Coates et al. 2010). L'area nella porzione dorsale del funicolo laterale comprende i fasci spino-cerebellare dorsale e ventrale (ascendenti), mentre a livello della porzione laterale sono interessati i fasci rubrospinale, cortico-spinale laterale e il fascio reticolo-spinale bulbare (tutti discendenti). Il fascio spino-cerebellare dorsale trasmette al cervelletto le informazioni provenienti dai fusi neuromuscolari degli arti

pelvici (Coates et al. 2010). Le lesioni del funicolo dorsale tendono a localizzarsi con maggiore frequenza nella porzione mediale del fascicolo gracile. Le afferenze di tipo sensoriale legate alla percezione cosciente come tatto, stimoli pressori e propriocettivi, sono veicolate attraverso il funicolo dorsale con fascicolo cuneato per l'arto toracico e il fascicolo gracile per l'arto pelvico. La perdita della propriocezione generale e la paraparesi sono frutto delle lesioni a carico dei tratti ascendenti e discendenti nella porzione dorsale del funicolo laterale e dei fasci ascendenti nel funicolo dorsale. La progressione clinica della malattia fino alla tetraparesi è data dall'estendersi delle lesioni fino alla porzione craniale toracica e cervicale del midollo spinale. In alcuni cani vi è coinvolgimento dei tratti lombosacrali, che possono indurre incontinenza urinaria e fecale (Coates et al. 2010).

Riassumendo, le lesioni del midollo spinale sono riconducibili a una degenerazione assonale non infiammatoria. Le lesioni istologiche

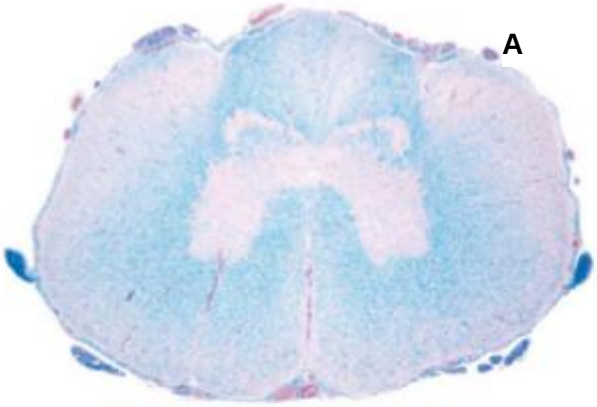

<u>Figura A</u> Midollo Spinale Toracico (T12). Sezione trasversale di tessuto midollare in cui è evidente una degenerazione della sostanza bianca evidenziata da un marcato pallore nei funicoli: dorsale, dorsolaterale, ventrolaterale e ventrale. Colorazione: Luxol Fast Blue con PAS. Bar: 1 mm.

riguardano le fibre di tutti i tratti ascendenti e discendenti senza che il soma cellulare vada incontro a degenerazione.

Con riferimento alla neuropatologia di nervi e muscoli, sono stati eseguiti alcuni studi molto interessanti.

Nel 2009 Awano (Awano et al. 2009) in uno studio ha preso in esame 46 campioni di midollo spinale su cui era stata confermata la diagnosi di mielopatia degenerativa tramite esame istopatologico. Di questi campioni, ne sono stati analizzati 7, con metodiche di immunoistopatologia, provenienti da soggetti affetti da MD (denominati omozigoti A/A) e 10 provenienti da un gruppo di controllo della stessa età (di cui 5 omozigoti G/G e 5 eterozigoti G/A) che non presentavano i sintomi della malattia.

Tutti i 7 campioni provenienti da soggetti omozigoti A/A contenevano inclusioni citoplasmatiche formate da anticorpi anti SOD-1 che si presentavano otticamente come zolle scure a margini ben definiti. Questi aggregati non sono invece stati rilevati nei 5 soggetti omozigoti per l'allele G e in 3 dei 5 soggetti eterozigoti A/G del campione di controllo, ma livelli intermedi di questi aggregati sono stati osservati in 2 dei 5 campioni di controllo eterozigoti A/G (Awano et al, 2009).

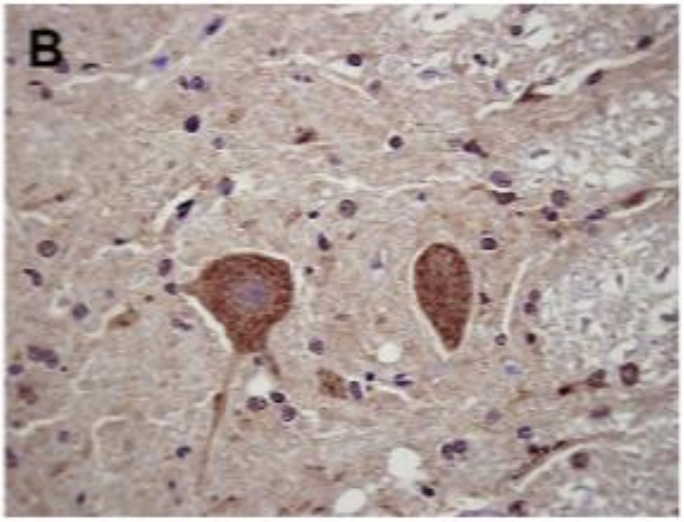

Figura B Campione di midollo spinale appartenente a un Pembroke Welsh Corgi di 14 anni omozigote per l'allele A e con mielopatia degenerativa. È possibile osservare aggregati citoplasmatici nei neuroni contenenti aggregati di anticorpi anti-SOD1, che appaiono come zolle scure a margini ben definiti. (Coates et al,2010) Modificato

Sempre nello stesso studio, Awano ha analizzato tramite elettromiografia la conduzione dell'impulso nervoso, che nei primi stadi della malattia è risultato nei limiti della norma, mentre invece nelle fasi terminali ha rivelato un'attività multifocale spontanea nella muscolatura appendicolare distale. Awano ha notato inoltre che campioni muscolari provenienti da soggetti con MD di grado avanzato mostravano una grande variabilità della dimensione delle miofibre: esse si presentavano spesso raggruppate in piccoli o grandi gruppi di fibre atrofiche, tipiche di quadri compatibili con denervazione. I nervi periferici di questi campioni mostravano perdita di fibre nervose come indicato nella degenerazione assonale, fibrosi

endoneurale, presenza di molte fibre mielinizzate ma assottigliate e demielinizzazione secondaria (Awano et al. 2009).

In uno studio del 2013 (Coates et al. 2013) si è dimostrato, nei cani di razza Boxer e PWC, che la MD comporta atrofia e fibrosi dei muscoli intercostali, variabilità di forma e grandezza delle miofibre e quindi alterazione delle normali componenti muscolari, in assenza di fenomeni di denervazione del muscolo. Le miofibre provenienti dai Boxer e dai PWC non affetti da MD mostravano grandezza e forma uniforme, con qualche alterazione fisiologica dovuta all'età avanzata. Solo i campioni provenienti da muscoli di PWC allo stadio avanzato della malattia mostravano lesioni di natura atrofica.

Il campione di cani affetti dalla malattia è stato suddiviso in un gruppo di animali ai primi stadi della malattia e in un altro gruppo di animali con malattia in fase avanzata. Si è notato che il diametro dell'asse minore era maggiore nelle prime fasi della malattia rispetto a quello riscontrato nelle fasi più avanzate della MD.

In uno studio del 2007 (Takashi et al. 2007) è stato misurato il livello della proteina basica della mielina in campioni di liquido cerebrospinale provenienti da animali affetti da mielopatia degenerativa.

La proteina basica della mielina si trova solamente nel sistema nervoso componendo il 30% delle proteine totali presenti nelle guaine mielinche ed è stata riscontrata nel liquido cerebrospinale di pazienti umani con malattie che comportavano demielinizzazione e lesioni del sistema nervoso centrale (SNC) (Takashi et al. 2007).

In questo studio la concentrazione media di proteina basica della mielina si è dimostrata significativamente più elevata nei campioni di cani con MD prelevati a livello lombare, rispetto a quelli provenienti dalla cisterna magna e rispetto ai campioni provenienti da entrambi i punti di prelievo nei cani del campione di controllo.

Questo studio indica quindi che l'aumento della proteina basica della mielina si realizza in cani affetti da MD a livello lombare ma non a livello della cisterna magna, quindi suggerisce che tale alterazione sia dovuta ad una potenziale lesione che provoca demielinizzazione.

CAPITOLO 3

COMPARAZIONE CON LA SCLEROSI LATERALE AMIOTROFICA (SLA)

La mielopatia degenerativa viene spesso comparata con la SLA, malattia descritta per la prima volta nel 1869 da Jean-Martin Charcot (Charcot e Joffroy, 1869).

Scomponendo il nome della malattia se ne capisce la reale natura:

sclerosi laterale si riferisce alla condensazione e all'indurimento dei tratti posteriori, dei tratti laterali e dalla loro sostituzione con un quadro di astrogliosi (Coates et al. 2010);

amiotrofica si riferisce invece all'atrofia delle fibre muscolari che risultano denervate a causa di una degenerazione dei motoneuroni. (Coates et al. 2010).

La SLA infatti è una malattia neurodegenerativa che colpisce l'uomo in età adulta, provocata dalla degenerazione dei motoneuroni della corteccia motoria, del tronco cerebrale e del midollo spinale. Ne consegue una denervazione di queste strutture che si traduce con progressiva atrofia e debolezza data dalla distruzione dei muscoli (Allen e Rajan, 2013).

La SLA si presenta clinicamente in maniera molto eterogenea nell'esordio, nella manifestazione clinica e nella durata di sopravvivenza del paziente (Orsini e Oliveira. 2015).

La modalità di trasmissione è di tipo ereditario, normalmente a carattere autosomico dominante, ma sono stati riportati casi di soggetti autosomici recessivi (Orsini e Oliveira. 2015).

All'esordio la maggior parte dei pazienti mostra una sintomatologia difficile da collegare alla SLA. I soggetti colpiti spesso inciampano senza motivo e, man mano che la sintomatologia avanza, possono mostrare crampi e fascicolazioni (Orsini e Oliveira. 2015).

Circa due terzi dei pazienti malati di SLA mostrano una forma spinale della malattia correlata a una debolezza muscolare focale che può avere inizio a livello dell'estremità distale o prossimale negli arti superiori o inferiori. Molti di questi pazienti mostrano anche sintomi bulbari e respiratori. L'avanzare della malattia comporta poi una rapida diminuzione della forza muscolare, difficoltà di deglutizione e progressiva difficoltà respiratoria (Orsini e Oliveira. 2015).

La mielopatia degenerativa ha diverse analogie con la SLA.

Le analogie con la mielopatia degenerativa sono state studiate, come altre malattie del cane, per incrementare la conoscenza e traslare le applicazioni cliniche su malattie che colpiscono l'uomo. A questo proposito per studiare la patogenesi della SLA e per valutare più di 150 potenziali terapie, sono stati usati ratti transgenici, sui quali molti farmaci hanno avuto effetto positivo. Tuttavia non c'è stato lo stesso riscontro su pazienti affetti da SLA (Benatar. 2007) (DiBernardo e Cudkowicz. 2006).

I topi hanno un sistema nervoso molto primitivo e delle capacità cognitive limitate, questo può restringere notevolmente la validità e l'utilità di questi test, i cani però hanno un sistema nervoso più simile all'uomo che al ratto (Coates et al. 2010).

Considerando che potenzialmente l'eziopatogenesi della mielopatia degenerativa del cane è collegata alla mutazione della proteina SOD-1, questa specie potrebbe offrire numerosi vantaggi rispetto agli studi condotti sui topi, in quanto le conoscenze acquisite sul cane potrebbero essere poi impiegate per la SLA. I cani infatti presentano una mutazione spontanea del gene mutante SOD1 decisamente inferiore a quella che si verifica invece nei numerosi modelli di roditori transgenici utilizzati (Coates et al. 2010).

Nell’uomo, valutando il midollo spinale di alcuni pazienti con SLA al microscopio ottico, si evidenzia la presenza nei neuroni e negli astrociti di inclusioni citoplasmatiche ialine conosciute come corpi di Lewy (Hirano et al. 1967) (Kato et al. 1997).

Lo stesso reperto non è stato evidenziato nel cane, nel quale il midollo spinale affetto da MD osservato al microscopio ottico dopo colorazione con ematossilina-eosina evidenzia solo degli aggregati di anticorpi anti SOD-1 (Coates et al. 2010).

Queste formazioni sono assenti nei cani omozigoti G/G, ma talvolta sono state riscontrate in basso contenuto in alcuni soggetti eterozigoti A/G e asintomatici (Coates et al. 2010).

Nella mielopatia degenerativa il quadro clinico nella progressione della malattia è relativamente omogeneo rispetto a quello della SLA umana (Coates et al. 2010).

Concludendo, il meccanismo patogenetico, i sintomi, la progressione della malattia e l’analisi genetica rendono la MD un potenziale modello spontaneo della SLA umana (J.R. Coates et al. 2010).

Le differenze risiedono principalmente nella mancata evidenza di degenerazioni del corpo cellulare del neurone o perdita nel corno ventrale

del midollo spinale e nella natura diffusa dell’assonopatia che coinvolge i tratti sensoriali così come quelli del motoneurone superiore (Coates et al. 2010).

CAPITOLO 4

CONOSCENZE MD NEL CANE DA LUPO CECOSLOVACCO

LA LETTERATURA

La Mielopatia Degenerativa nel Cane da Lupo Cecoslovacco è una malattia sulla quale si è molto discusso.

Il primo caso sospetto risale al 2009, quando una femmina di razza Cane da Lupo Cecoslovacco nata e residente in Francia inizia a manifestare i primi sintomi. Il sospetto diagnostico è di MD e perciò viene suggerito di effettuare il test genetico, allora una novità di pochi mesi, a cui l'animale risulta positivo.

Nel dicembre del 2009 in Italia una femmina di 8 anni con sintomi compatibili con la malattia viene sottoposta ad esame neurologico e a RM: ne risulta una diagnosi di forte sospetto di mielopatia degenerativa.

Da quel momento si inizia a sospettare che il Cane da Lupo Cecoslovacco possa essere considerato una razza a rischio per questa malattia. Nell'aprile del 2010 viene effettuato il primo test genetico su una femmina e fattrice italiana di nome Kalì, il test risulta negativo.

Sempre nella primavera del 2010 in Italia, un altro cane di nome Forrest, inizia a manifestare sintomi compatibili con la malattia. Forrest è positivo al test genetico e nel luglio dello stesso anno viene sottoposto a RM, dalla quale risulta un forte sospetto di MD.

Da quel momento in poi si inizia a parlare di mielopatia degenerativa nel Cane da Lupo Cecoslovacco e l'idea che la razza possa essere predisposta alla malattia si fa sempre più concreta. Nell'agosto del 2010 la questione viene sottoposta al Consiglio Direttivo dell'Associazione di razza riconosciuta dall'ENCI e viene redatto un volantino informativo.

Sempre nel 2010 altri due esemplari manifestano sintomi compatibili con la malattia, ma non vengono effettuati test genetici o diagnostici in questi animali.

Dal 2010 nella razza si inizia a parlare sempre più insistentemente della MD e in modo controverso. Alcuni allevatori iniziano a testare i riproduttori, mentre altri sostengono che la malattia non esista, non essendoci mai state conferme dall'esame autoptico in questa razza. Nel tempo,

comunque, un numero sempre maggiore di allevatori e proprietari iniziano a testare geneticamente i cani.

CAPITOLO 5

INTRODUZIONE E OBIETTIVI

LA SITUAZIONE IN ITALIA

I dati dei primi cani sottoposti al test genetico per l'identificazione della mutazione genetica della proteina SOD-1 responsabile della mielopatia degenerativa (MD) risalgono al 2010. Da allora, nonostante alcuni allevatori si siano mostrati diffidenti riguardo la reale presenza della MD nella razza, la semplicità di esecuzione del test genetico, attuabile mediante prelievo di sangue intero o tramite raccolta di saliva con brush orale, e la maggiore disponibilità di laboratori in grado di eseguirlo anche in territorio nazionale, hanno favorito la diffusione del suo utilizzo non solo come esame da introdurre nel corollario di un iter diagnostico in corso di una sintomatologia neurologica con sospetto di MD da parte del veterinario, ma hanno portato anche un numero sempre maggiore di allevatori ad avvalersi del test come screening da inserire nel pool di esami riguardanti la salute del cane e per la prevenzione di questa malattia nelle cucciolate.

Secondo i dati in possesso del database clc-italia, nell'anno 2015, su 267 cucciolate registrate al libro d'origine, ben 132 provenivano da

accoppiamenti mirati a non produrre omozigoti mutanti (A/A). Questo può essere visto come un segno positivo che sottolinea come sempre più allevatori scelgano di produrre cucciolate controllate sotto il punto di vista genetico, ma occorre sottolineare l'esistenza di un rischio legato all'eccessivo allarmismo che potrebbe indurre alcuni allevatori ad utilizzare solo riproduttori esenti dalla mutazione del gene, rischiando di ridurre in modo eccessivo il pool genetico della popolazione. La presenza di omozigoti mutati nel 2013 e nel 2014 fa emergere il sospetto che alcuni allevatori non siano ancora a conoscenza dell'esistenza della malattia in questa razza (nonostante le campagne di sensibilizzazione che avvengono soprattutto attraverso social network e seminari scientifici) o che ne sottostimino la reale presenza, portando all'accoppiamento riproduttori non testati, in grado di trasmettere il rischio della predisposizione allo sviluppo della MD.

Il Cane da Lupo Cecoslovacco negli ultimi anni è diventato una razza molto di moda, il registro ENCI (ente nazionale della cinofilia italiana) nel 2014 ha registrato 1198 nuovi animali iscritti al libro genealogico (quasi il triplo rispetto ai dati del 2006). Occorre precisare che tale popolazione potrebbe essere sottostimata in quanto non comprende quei numerosi cani non muniti di pedigree e quindi non riscontrabili sul database ufficiale ENCI e su clc-Italia.

Seppure sia talora complesso e difficoltoso raccogliere dati e campioni, soprattutto in presenza di proprietari o allevatori non collaborativi in caso di animale positivo al test oppure sintomatico, la presenza di acquirenti informati porrebbe le basi per un futuro in cui sia sempre maggiore la richiesta di cuccioli ottenuti da riproduttori testati per la MD, che otterrebbe nel lungo periodo un controllo maggiore in termini di selezione genetica.

Questa parte dell'elaborato si prefigge l'obiettivo di dare un quadro quanto più aggiornato e chiaro possibile sulla situazione presente in Italia relativamente all'incidenza della mutazione genetica nel Cane da Lupo Cecoslovacco, attraverso la raccolta e l'analisi dei risultati dei test genetici di laboratorio.

CAPITOLO 6

MATERIALI E METODI

ANALISI EPIDEMIOLOGICA DELLA POPOLAZIONE

Per lo scopo di tale studio sono stati presi in considerazione i dati relativi a 576 cani di razza Cane da Lupo Cecoslovacco nati o residenti in Italia nel periodo compreso tra il 1999 e il 2015 testati geneticamente per la mielopatia degenerativa. I test sono stati eseguiti dai proprietari presso laboratori presenti sul territorio nazionale e internazionale, sia per screening sullo stato di salute del cane sia a seguito della comparsa di sintomatologia compatibile con la malattia.

Le conoscenze attuali nel territorio italiano sulla mielopatia degenerativa nel Cane da Lupo Cecoslovacco sono scarse e tale malattia non è pertanto riconosciuta dai disciplinari dell'ENCI (ente nazionale cinofilia italiana) come una malattia su cui effettuare test genetici ufficiali; per tali motivi non esiste quindi un database ufficiale ENCI con dati relativi alla MD.

Per lo scopo di tale tesi, i dati epidemiologici sono stati acquisiti da un database privato, redatto specificatamente per il Cane da Lupo Cecoslovacco (denominato CLC-Italia.it) che raccoglie dati di salute forniti

su base volontaria direttamente dai proprietari sulla base di referti ufficiali delle indagini eseguite.

Il criterio di inclusione nello studio è stato la presenza di un test genetico effettuato per verificare la mutazione allelica compatibile con MD.

Per la selezione di casi clinicamente affetti sono stati esclusi dal campione quei cani in cui la diagnosi differenziale ha evidenziato la presenza di patologie in grado di giustificare la sintomatologia in atto (come ad esempio le compressioni sul midollo spinale toraco-lombare da ernie discali o neoplasie), ma anche quei cani con sintomatologia compatibile ma sui quali non è stato effettuato il test genetico.

Sono stati inoltre esclusi dal presente studio anche quei cani sottoposti al test genetico, ma il cui referto non è pervenuto da fonti ufficiali.

TEST GENETICO

Sono stati raccolti i dati dei cani su cui è stato eseguito il test genetico sulla mutazione della proteina SOD1, nello specifico sulla mutazione SOD1:c.118A. Tale test analizza il genotipo dell’animale tramite esame di PCR (Polymerase chain reaction) sia convenzionale che real-time.

Il test genetico è stato eseguito mediante prelievo ematico o raccolta di saliva e cellule attraverso un tampone buccale.

Come campione ematico è stato prelevato 1 ml di sangue intero posto in una provetta contenente EDTA; la manualità per il prelievo di saliva e cellule mediante tampone orale è stata eseguita passando il tampone più volte sulla mucosa orale e ponendo una discreta pressione con il tampone stesso, con lo scopo di prelevare più cellule possibili. In seguito il campione è stato fatto asciugare all'aria e poi è stato posto in un apposito contenitore per evitare successive contaminazioni durante la conservazione. I campioni prelevati sono stati inviati entro pochi giorni al laboratorio di riferimento senza aver subito congelamento, ma durante il trasporto verso il laboratorio sono stati tenuti a temperatura compresa tra +4 e 10°C.

Esistono diversi laboratori sul territorio nazionale e internazionale in grado di eseguire questo tipo di test; i dati raccolti sono stati presi da esami eseguiti sia in laboratori italiani: il *Laboratorio di Genetica e Servizi (LGS)*, Cremona; il *Laboratorio Vetogene*, Milano; il *Laboratorio d'Analisi veterinarie San Marco*, Padova; *Genefast*, Bologna.

I laboratori stranieri da cui sono stati raccolti i dati sono: *Laboklin*, Germania; *Orthopedic Foundation for Animal (OFA)*, USA; *Antagene*, Francia; *Slovgen*, Slovacchia; *Vet Gene*, Slovacchia.

Con il test genetico è stato possibile individuare la presenza dell'allele normale (G) o dell'allele mutato (A) e sono state pertanto considerati tre possibili risultati:

1) cani omozigoti per l'allele wild, ovvero quei soggetti in cui è stata rilevata la presenza di entrambi gli alleli normali in omozigosi (G/G) e assenza di probabilità di manifestazione della sintomatologia clinica di MD;

2) cani in cui è stata riscontrata la presenza di una mutazione in eterozigosi (G/A) e scarse possibilità di manifestazione della sintomatologia clinica;

3) cani in cui è stata rilevata la mutazione allelica in omozigosi (A/A), corredo genetico ritenuto a rischio di sviluppo della malattia, di norma in età adulta avanzata.

CANI CON SINTOMATOLOGIA

È stata considerata la sintomatologia neurologica caratterizzata da deficit deambulatori comparsi negli arti posteriori e caratterizzati da paresi/paralisi, atassia, associati o meno a incontinenza fecale/urinaria e, in fase avanzata, potenzialmente associati a coinvolgimento degli arti anteriori come precedentemente descritto. I cani con sintomi riconducibili alla MD inclusi nel presente studio sono stati sottoposti a valutazione neurologica che ha portato alla localizzazione neuroanatomica a livello di midollo spinale toraco-lombare (tipica nelle fasi iniziali della malattia).

I dati dei cani oggetto dello studio sono stati suddivisi in 4 gruppi:

- Gruppo A: costituito dai risultati relativi ai cani asintomatici con risultato del test genetico negativo, ovvero di omozigosi per l'allele G (G/G).
- Gruppo B: costituito dai risultati dei cani asintomatici al momento dell'esecuzione del test, nei quali il test genetico ha dato esito positivo, ovvero omozigosi per l'allele A (A/A).
- Gruppo C: costituito dai risultati dei cani asintomatici nei quali il test genetico ha dato esito di eterozigosi (G/A).
- Gruppo D: costituito dai cani hanno iniziato a manifestare una sintomatologia clinica neurologica compatibile con MD e test genetico positivo, ovvero omozigosi per l'allele A (A/A).

Nei cani con sintomatologia clinica sottoposti a esame di risonanza magnetica, è stata utilizzata una risonanza a basso campo 0,2 T con studio del tratto di colonna vertebrale compresa da T3 a L3, in proiezione sagittale, trasversale e dorsale nelle sequenze pesate in T2 e in T1, pre e post somministrazione di gadolinio.

Nell'unico caso documentato sottoposto ad eutanasia, si è proceduto ad esame necroscopico con asportazione dell'encefalo e del midollo spinale, con successivo esame istologico le cui sezioni sono state colorate con ematossilina eosina e Luxol Fast Blue.

ANALISI STATISTICA

In questo elaborato è stata utilizzata una statistica descrittiva per calcolare la frequenza genotipica dei cani con omozigosi dei geni normali (G/G), eterozigosi (G/A), e omozigosi dei geni mutati (A/A), sia nei cani asintomatici, sia in quelli sintomatici.

Per tale analisi è stata utilizzata la seguente formula:

$$X = \frac{\text{N. animali della frazione in esame} \times 100}{\text{N. totale del campione}}$$

Sono state calcolate anche le frequenze alleliche dei vari alleli presenti. La frequenza allelica è stata calcolata con la seguente formula:

$$\text{Frequenza allelica} = \frac{\text{N. di copie di un dato allele nella popolazione}}{\text{Tot. Di tutti gli alleli nella popolazione}}$$

Quindi nel caso di dell'allele G la frequenza allelica (*p*) è stata calcolata con la seguente formula:

$$p = f\ (G) = \frac{(2 \times \text{numero omozigoti G/G}) + (\text{numero eterozigoti A/G})}{(2 \times \text{numero totale degli individui})}$$

Nel caso dell'allele A la frequenza allelica (*q*) è stata ricavata con la seguente formula:

$$q = f(A) = \frac{(2 \times \text{numero omozigoti A/A}) + (\text{numero eterozigoti A/G})}{(2 \times \text{numero totale degli individui})}$$

CAPITOLO 7

RISULTATI

DATI PERCENTUALI SUI CANI TESTATI

Il campione su cui si basa questo studio è composto da 576 cani di razza Cane da Lupo Cecoslovacco. Nel campione non sono stati inclusi 35 soggetti testati geneticamente ma dei quali non è pervenuto il referto ufficiale del laboratorio. Inoltre non sono stati inclusi nel campione 10 cani con sintomi compatibili alla MD ma che, al protocollo diagnostico, hanno presentato patologie che determinavano compressione del midollo spinale toraco-lombare, per cui potenzialmente esse stesse causa della sintomatologia. Di questi ultimi, nello specifico 8 presentavano protrusioni discali e 2 presentavano neoplasie ai corpi vertebrali.

L'età media di esecuzione del test genetico degli animali dell'intero campione è di 27 mesi (2 anni e 3 mesi), mentre la mediana è di 48 mesi (4 anni).

Come descritto nel precedente capitolo, in relazione alla frequenza allelica e alla presenza o meno di sintomatologia neurologica, il campione in esame è stato suddiviso in 4 gruppi:

GRUPPO A

Questo gruppo è composto da 363 soggetti asintomatici, che hanno presentato un genotipo omozigote per l'allele G (G/G) rappresentando il 63% del campione in esame (grafico 1).

183 cani sono di sesso femminile e 180 maschile, andando a rappresentare rispettivamente il 51% e il 49% del campione di omozigoti G/G (grafico 2).

Grafico 1

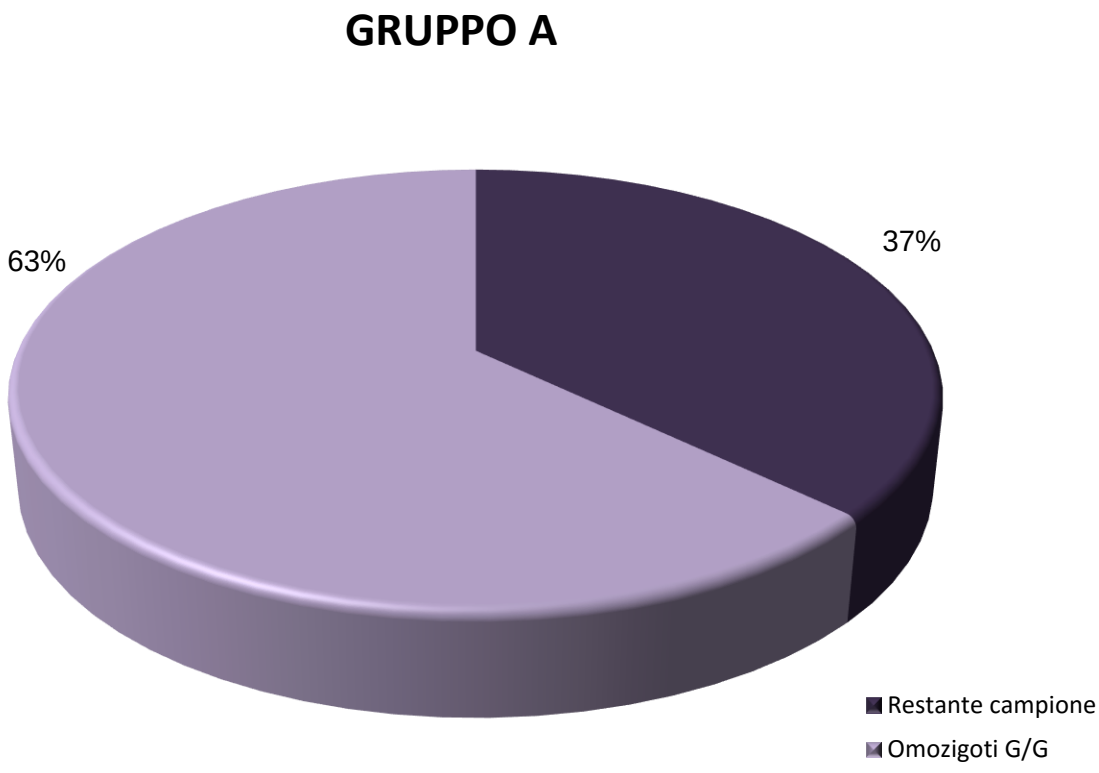

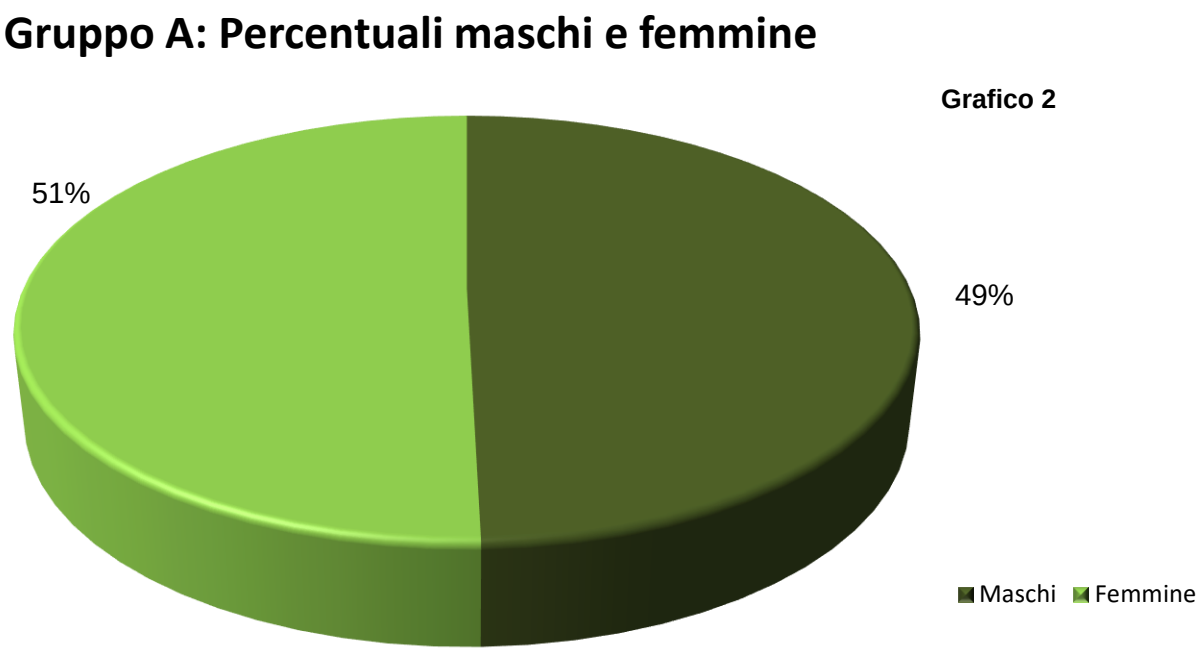

GRUPPO B

Questo gruppo è composto da 13 cani con test genetico considerato positivo, ovvero con possibilità di manifestare i sintomi della MD, quindi omozigoti per l'allele A (A/A), che rappresentano il 2% del campione (Grafico 3), ma che al momento non manifestano alcuna sintomatologia, essendo tutti ancora giovani adulti potrebbero manifestare la sintomatologia in età avanzata.

In tale gruppo si osserva che 8 cani sono femmine e 5 sono maschi, andando a rappresentare rispettivamente il 62% e il 38% del campione di omozigoti A/A asintomatici (Grafico 4).

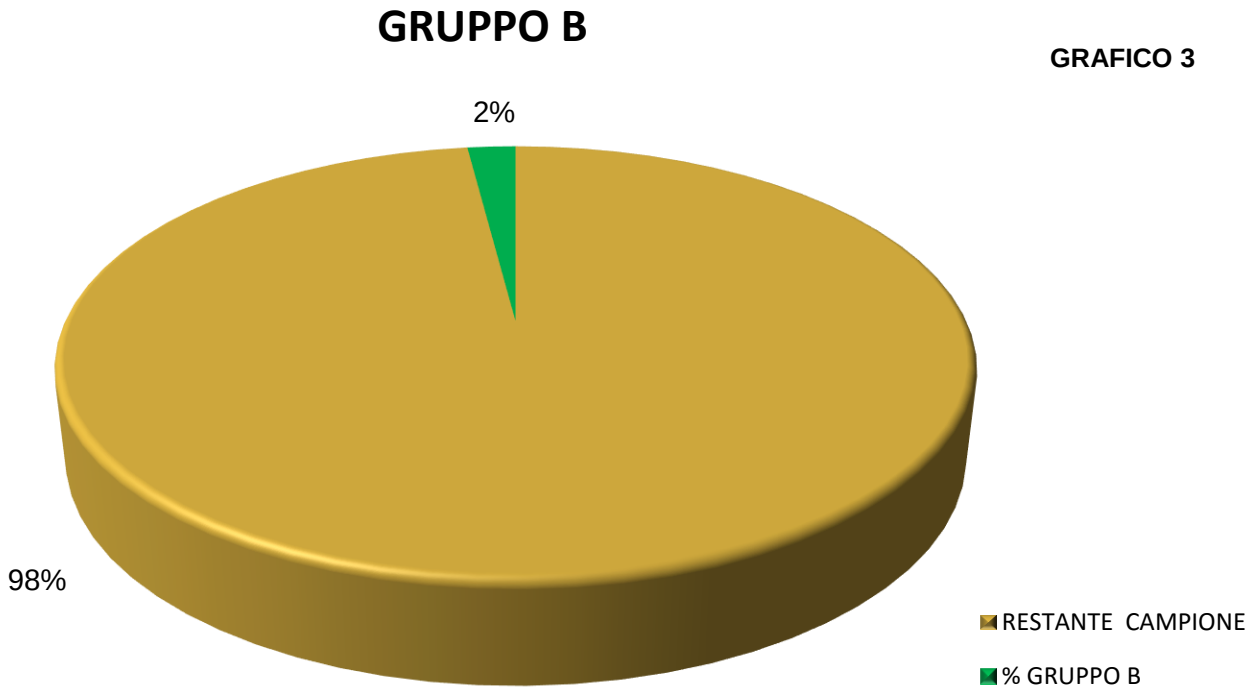

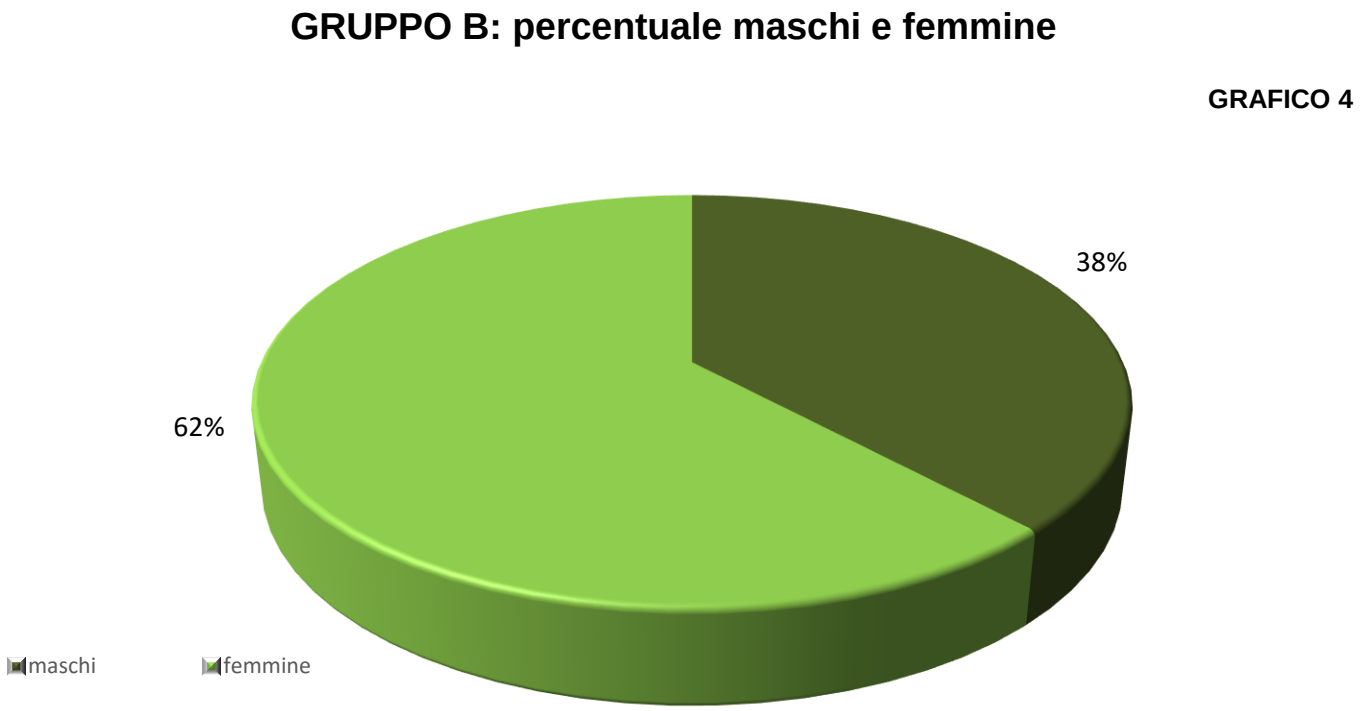

GRUPPO C

Il gruppo C è costituito da 185 cani asintomatici con genotipo eterozigote A/G e costituisce il 32% del totale del campione in esame (grafico 5).

102 cani sono di sesso femminile, corrispondenti al 55% del campione e 83 cani sono di sesso maschile, corrispondenti al restante 45%. (grafico6)

Grafico 5

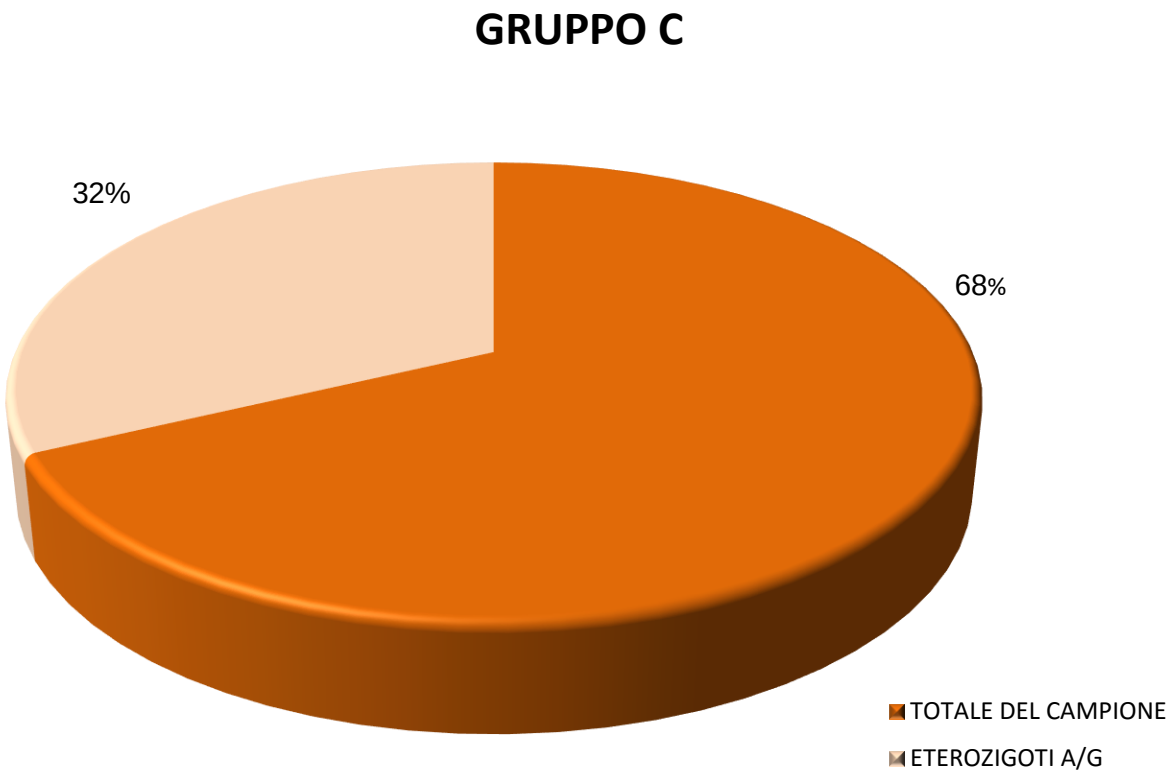

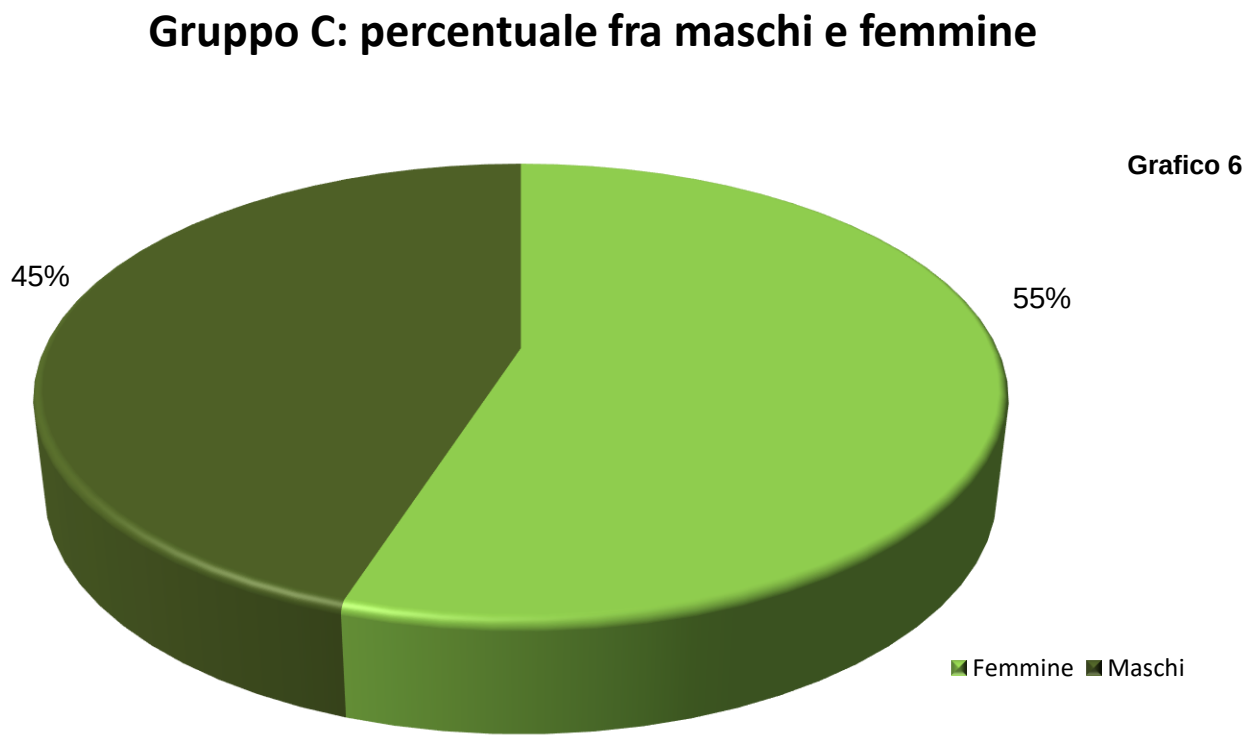

GRUPPO D

Quest'ultimo gruppo è costituito da 15 cani omozigoti per l'allele A (A/A), quindi con test genetico considerato positivo, che al momento dell'esecuzione del test manifestavano o hanno sviluppato in seguito dei sintomi compatibili con la MD. Il gruppo D costituisce il 3% del totale del campione in esame (grafico 7).

La media d'età in cui è comparsa la sintomatologia neurologica è stata di 108 mesi (9 anni), mentre la mediana è stata di 96 mesi (8 anni).

Tale gruppo è costituito da 7 femmine che rappresentano il 47% della popolazione del campione e da 8 maschi, che rappresentano il 53% (grafico 8).

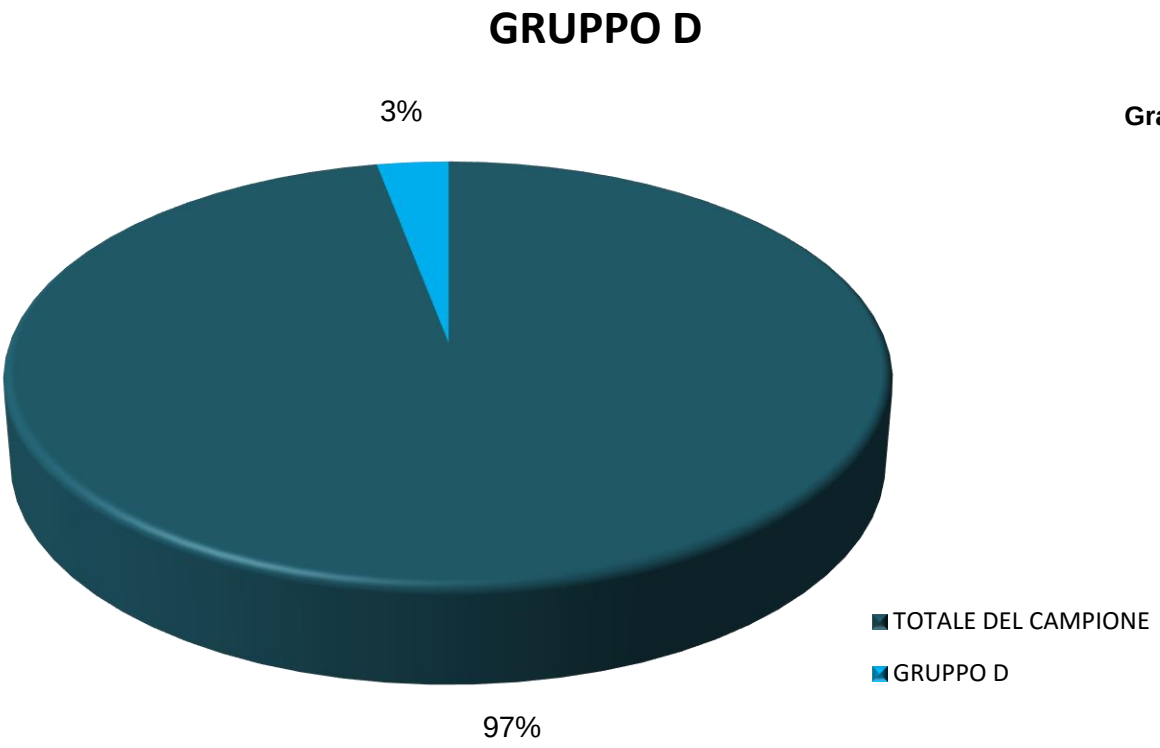

Grafico 7

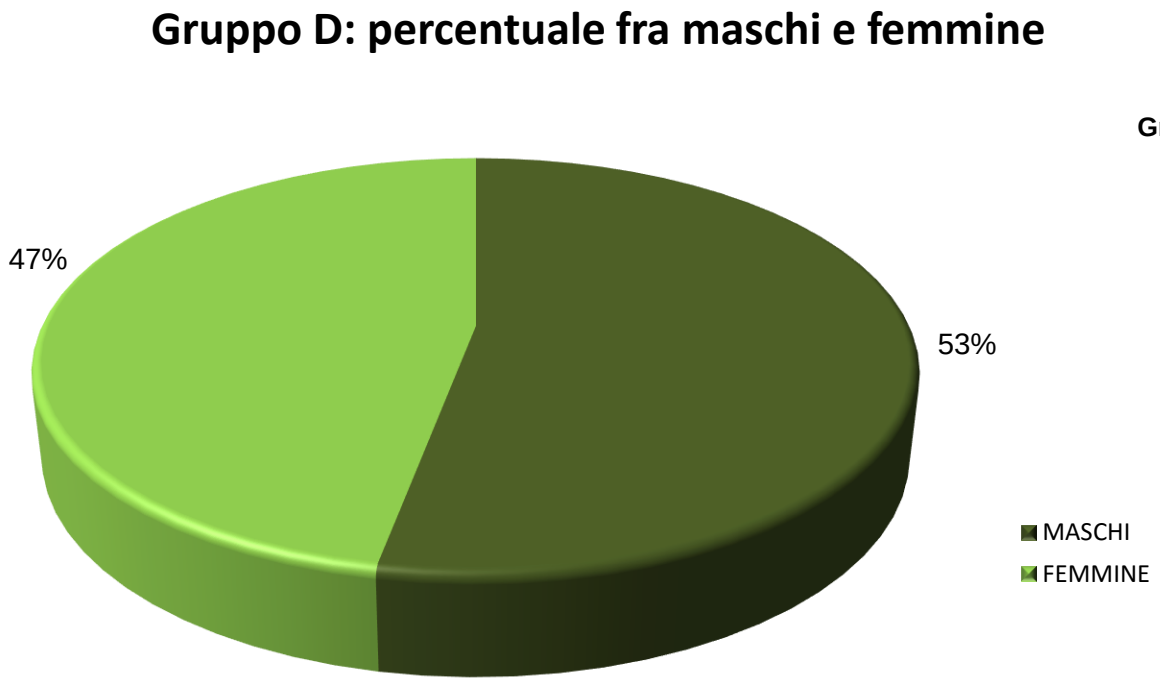

Grafico 8

Se si considera la popolazione nella sua totalità, le varie frazioni percentuali dei 4 gruppi si suddividono graficamente nel modo seguente (grafico 9):

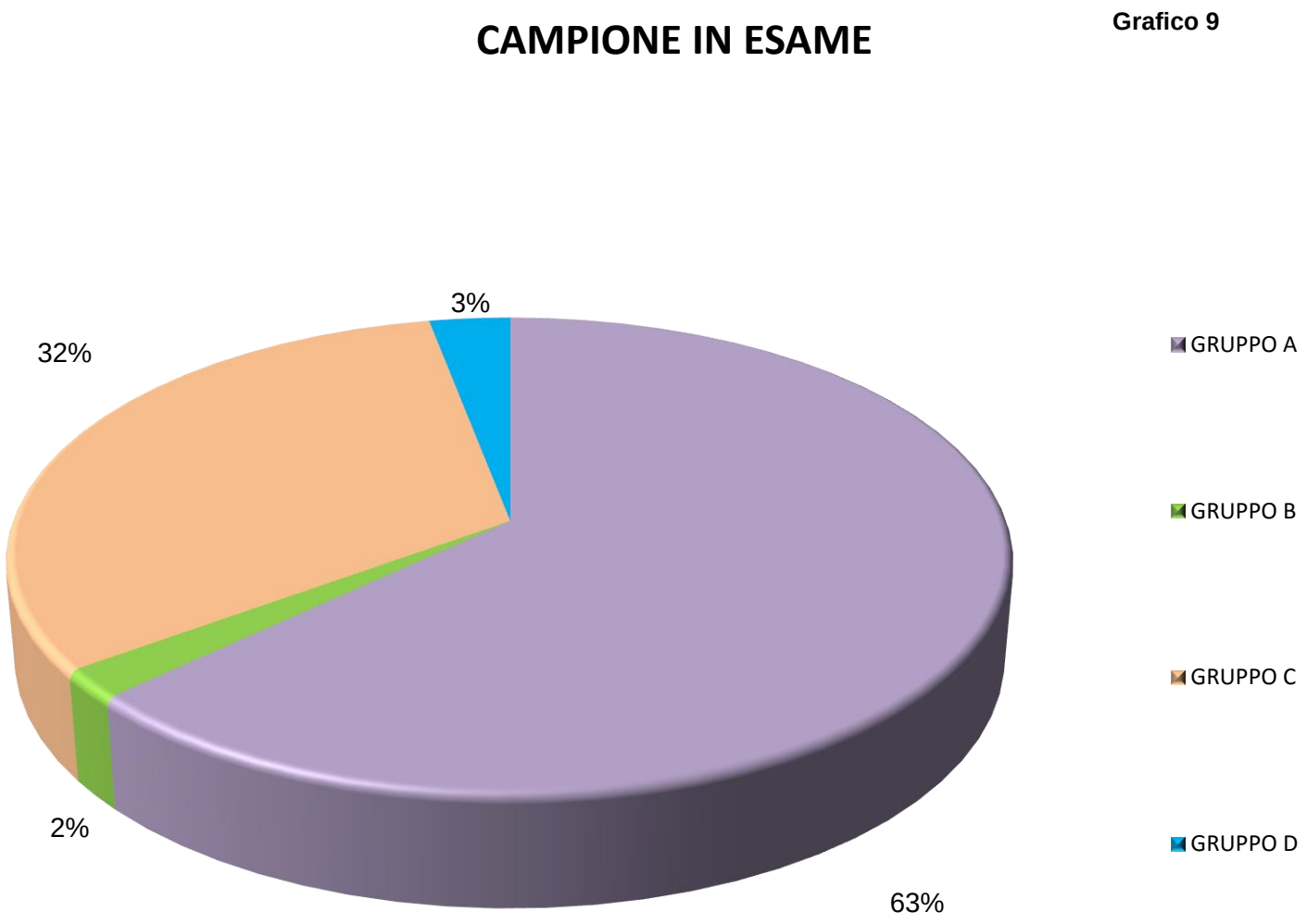

Per quanto riguarda le frequenze genotipiche del campione oggetto del presente studio (grafico 10) risulta che 363 animali (63%) sono omozigoti per l'allele G (G/G), 185 cani (32%) sono eterozigoti (A/G), mentre gli animali omozigoti all'allele A (A/A) sono 28 e corrispondono al 5%, di cui 15 (ovvero il 3% sul totale della popolazione e il 53% rispetto al numero degli omozigoti per il gene A) presentano i sintomi compatibili con la MD.

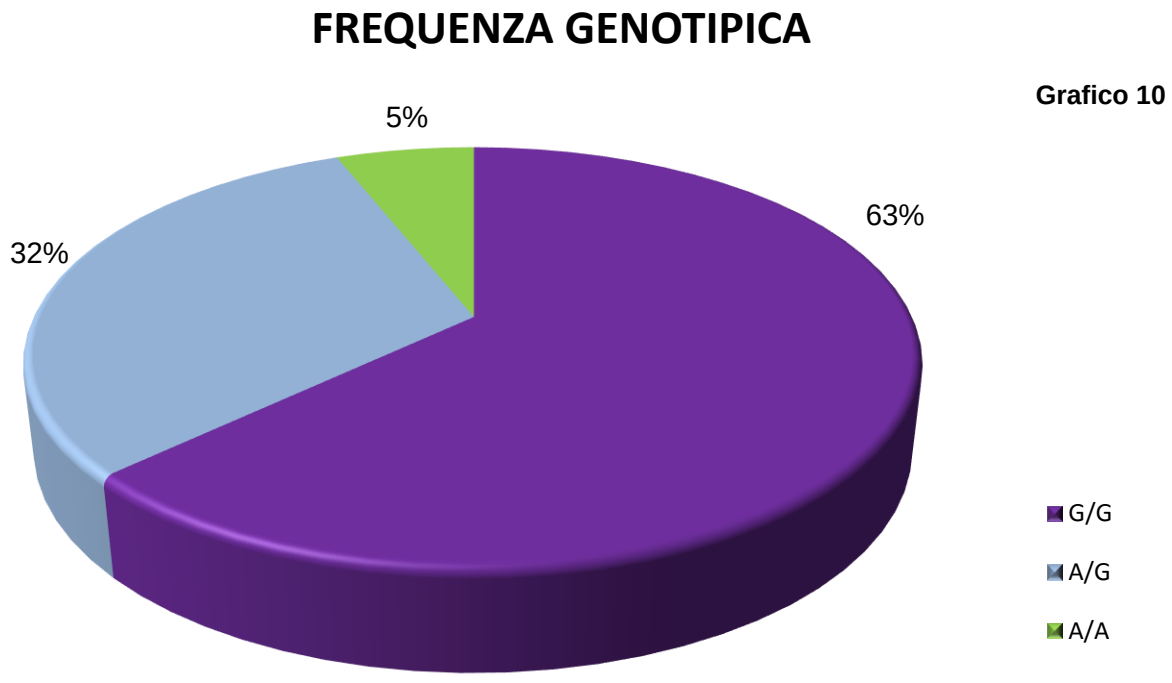

Grafico 10

Il campione di animali omozigoti per l'allele A è composto da 15 femmine corrispondenti al 54% del campione e da 13 cani maschi corrispondenti al restante 46% (grafico 11).

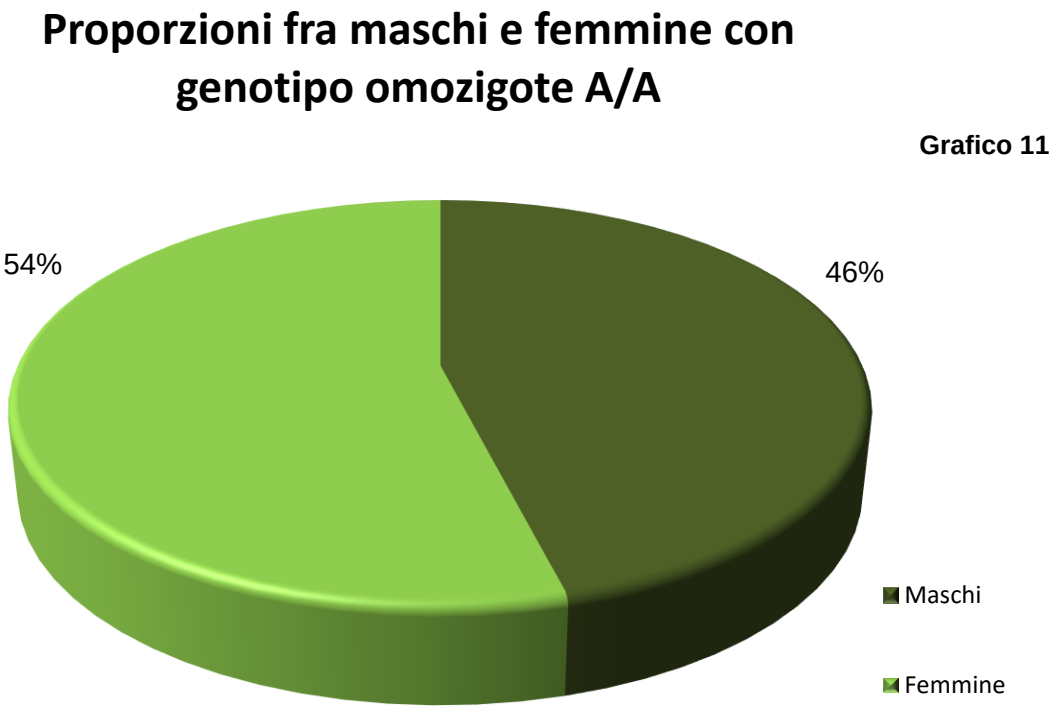

CANI CON MUTAZIONE A/A

Analizzando i dati dei 28 cani con test genetico considerato positivo per il potenziale sviluppo della MD (indicato spesso come DM/DM), quindi con mutazione in omozigosi A/A, sono state fatte le seguenti considerazioni:

- 8 cani (29% del campione) risultano deceduti con sintomi compatibili alla MD e pertanto hanno avuto una presunta diagnosi della malattia;
- 2 individui (7% del campione) hanno presentato i sintomi compatibili con la MD e hanno effettuato un iter diagnostico completo che ha portato ad una diagnosi cosiddetta “per esclusione” di MD;
- 1 cane (4%) è deceduto con sintomi compatibili e conferma istopatologica della malattia. Tale soggetto costituisce il primo caso di Cane da Lupo Cecoslovacco con conferma istopatologica di MD;
- 4 cani corrispondenti al 14% del campione risultano attualmente sintomatici ma non hanno eseguito un iter diagnostico completo che permetta di ottenere la diagnosi per esclusione;
- 12 cani (42%) sono attualmente asintomatici ma sono tutti dei giovani adulti e non si può escludere possano presentare i sintomi in età più avanzata;
- 1 soggetto (4%) è deceduto per altra causa, ma al momento del decesso (avvenuto a 3 anni di età) non presentava sintomi compatibili con la malattia;

I dati sopra descritti sono riportati nella seguente tabella (tabella 1):

Tabella 1

CASO	SESSO	TEST	SINTOMATOLOGIA COMPATIBILE CON MD
1	F	A/A	SI
2	M	A/A	SI
3	F	A/A	SI
4	M	A/A	SI
5	F	A/A	SI
6	M	A/A	SI
7	F	A/A	SI
8	M	A/A	SI, CON CONFERMA ISTOLOGICA
9	M	A/A	NO
10	M	A/A	SI
11	F	A/A	SI
12	M	A/A	SI
13	M	A/A	SI
14	M	A/A	SI
15	M	A/A	NO
16	F	A/A	NO
17	F	A/A	NO
18	M	A/A	NO
19	F	A/A	NO
20	F	A/A	NO

21	F	A/A	NO
22	F	A/A	NO
23	F	A/A	NO
24	F	A/A	NO
25	M	A/A	NO
26	M	A/A	NO
27	F	A/A	SI
28	F	A/A	SI

I dati percentuali sopra riportati sono rappresentati nel grafico 12, mentre nel grafico 13 vi è la rappresentazione degli animali sintomatici e asintomatici.

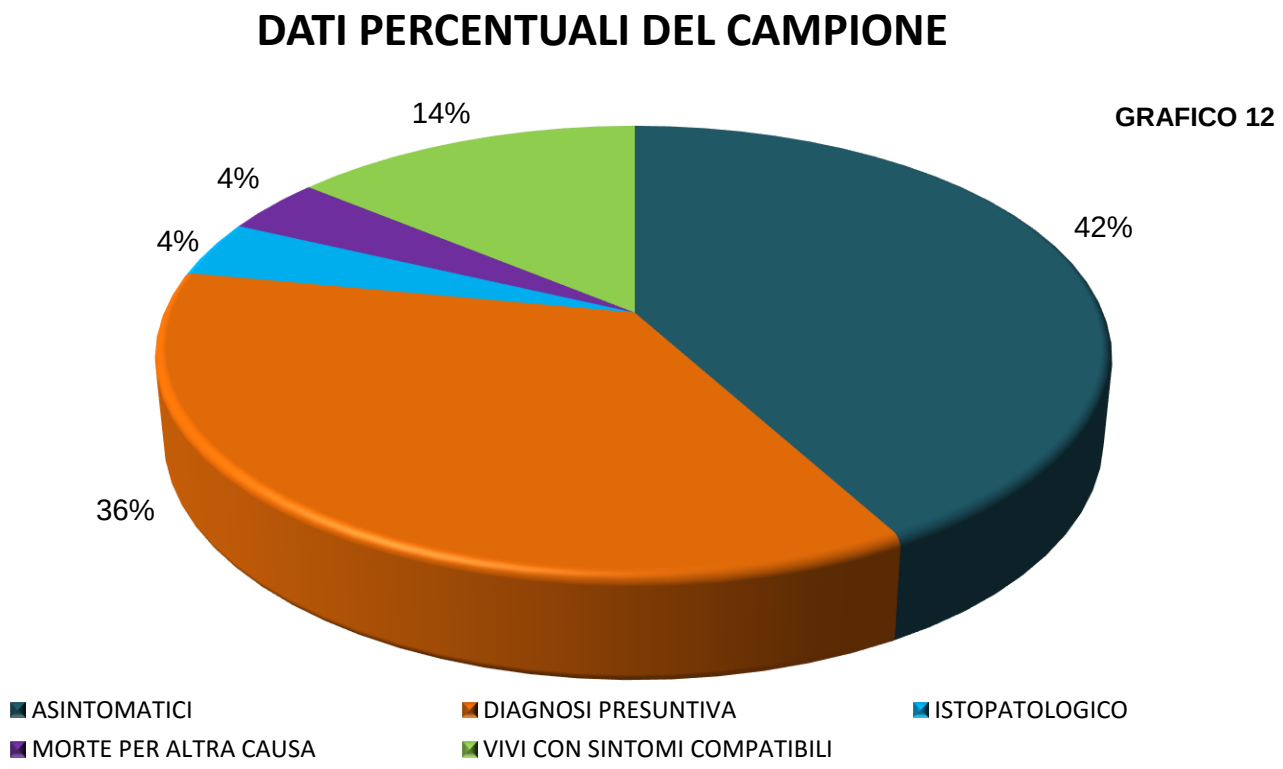

SUDDIVISIONE DEL CAMPIONE SECONDO LA SINTOMATOLOGIA

Grafico 13

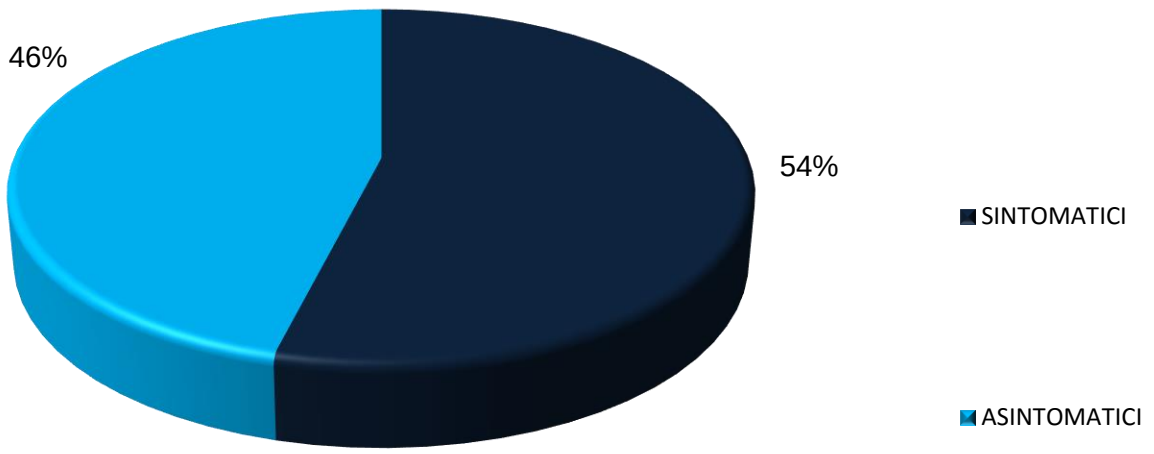

Per quanto riguarda le frequenze alleliche del campione, si ottiene che la frequenza allelica per l'allele G (*p*) risulta dello 0,79%, mentre quella dell'allele A (*q*) risulta dello 0,21% (grafico 14). Il genotipo eterozigote A/G non è riportato perché compreso nei valori sopraindicati.

Frequenze alleliche

GRAFICO 14

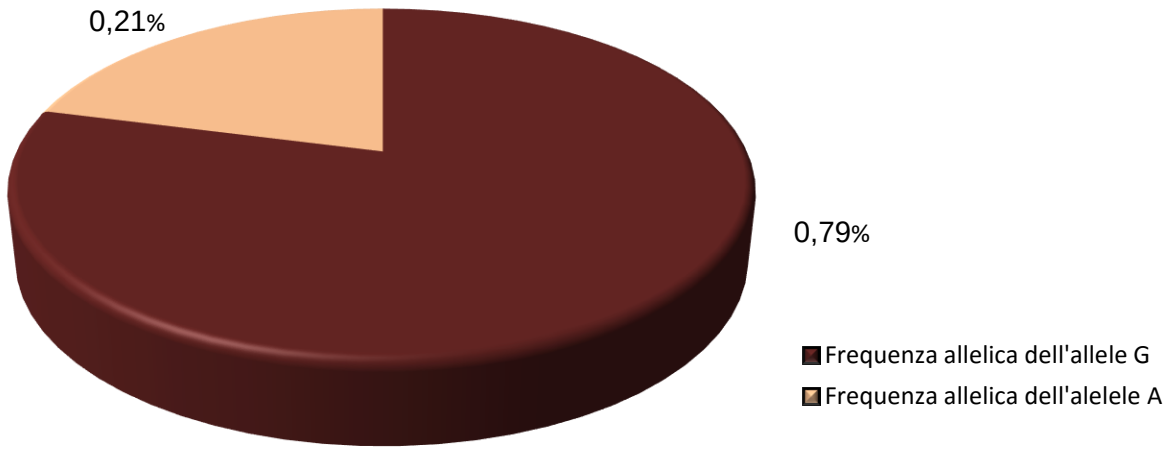

Per quanto riguarda i sintomi compatibili con la MD riscontrati nel campione in esame, nessun cane con genotipo omozigote per l'allele G ha manifestato sintomatologia compatibile, così come nessun cane con genotipo eterozigote.

La frazione di cani con sintomatologia compatibile e con genotipo omozigote A/A ha manifestato sintomi a carico degli arti posteriori, la cui localizzazione neuroanatomica ha rilevato l'interessamento del midollo spinale toraco-lombare. Al momento della stesura della tesi 4 cani sintomatici ancora in vita (14%), alla prima visita hanno manifestato una sintomatologia di grado lieve, caratterizzata da atassia degli arti posteriori, paraparesi deambulante, ritardo nel riposizionamento propriocettivo negli arti posteriori. Gli animali non manifestavano inoltre dolore e mostravano un moderato consumo delle unghie.

Gli 11 cani (39%) soppressi con sintomatologia clinica hanno manifestato una sintomatologia più grave, che al momento del follow-up evidenziava la presenza di una paraparesi non deambulante, con propriocezione assente negli arti posteriori. Nessuno ha avuto alcuna manifestazione algica.

Un cane è stato sottoposto ad esame necroscopico e successivo esame istologico del midollo spinale, sul quale si sono rese evidenti lesioni

localizzate principalmente a livello toraco-lombare. I risultati dell'esame istologico hanno permesso di rilevare una demielinizzazione della sostanza bianca del midollo spinale, in particolare a carico dei funicoli dorso-laterali, ventro-laterali e ventro-mediali del tratto spinale toracico. I fenomeni degenerativi sono risultati presenti, seppure in grado notevolmente inferiore, anche a carico dei segmenti midollari cervicale e lombare. La diagnosi istopatologica è stata quella di mielopatia degenerativa (Fig.1 e 2).

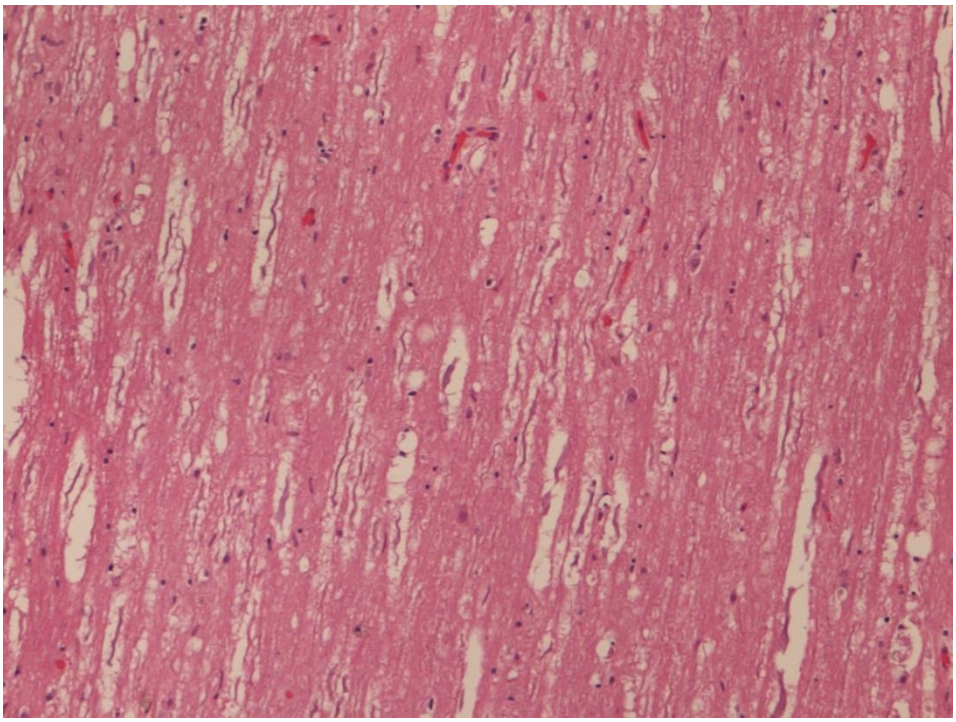

Figura 1 Midollo spinale toracico (T8). Sezione longitudinale di tessuto midollare spinale del cane sottoposto ad esame autoptico ed istopatologico. Si osserva uno status spongiosus con pattern da multifocale a diffuso, dovuto a degenerazione mielinica. Colorazione ematossilina-eosina, ingrandimento 10x.

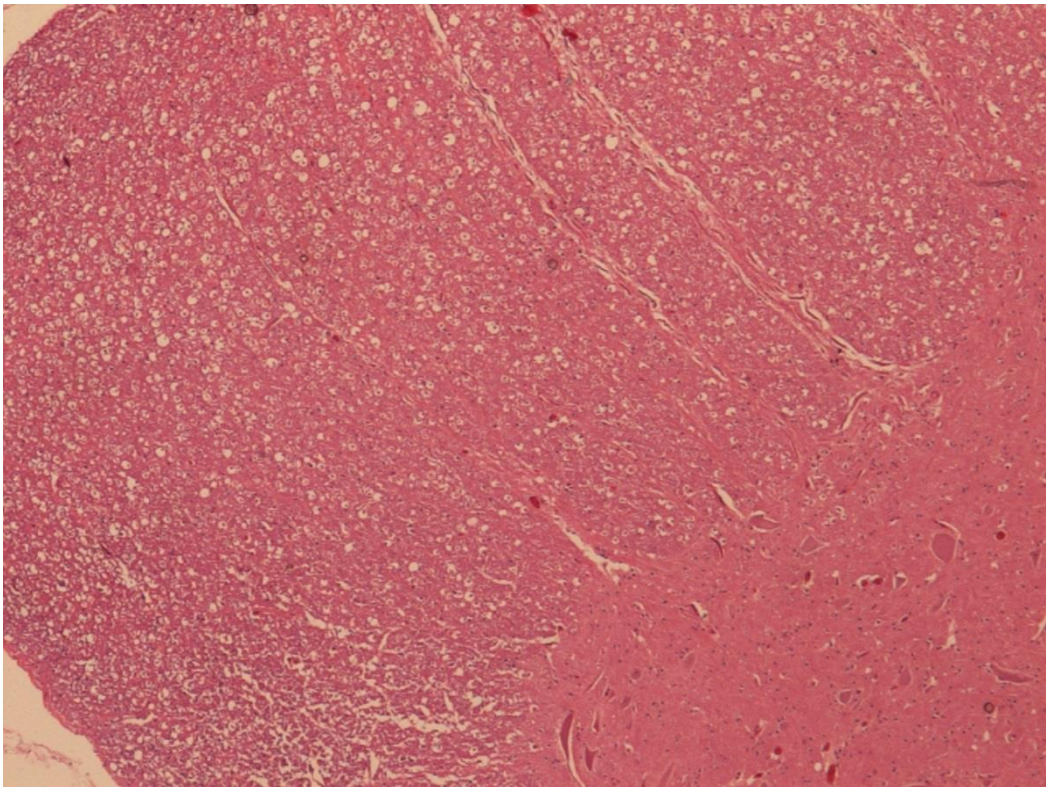

Figura 2 Midollo spinale toracico (T8). Sezione trasversale di tessuto midollare spinale del cane sottoposto ad esame autoptico ed istopatologico. Si osserva uno status spongiosus con pattern da multifocale a diffuso, dovuto a degenerazione mielinica. Sulla destra in basso è visibile una porzione di sostanza grigia (normale). Colorazione ematossilina-eosina, ingrandimento 4x.

CAPITOLO 8

DISCUSSIONE

Nonostante in Italia si parli da anni in maniera sempre più insistente di mielopatia degenerativa (MD), la mancanza di dati scientifici che possano attestarne la presenza nel Cane da Lupo Cecoslovacco rende difficoltoso valutarne la reale incidenza o predisposizione in tale razza.

Questa tesi ha analizzato ed elaborato i risultati del test genetico atto all'identificazione della mutazione per la proteina SOD-1, ritenuta responsabile per lo sviluppo della MD. I referti sono stati inviati su base volontaria a un database (clc-Italia) per portare un contributo nella valutazione epidemiologica della malattia e nel calcolo della sua incidenza clinica.

Purtroppo in questo elaborato è stato esaminato solo un campione della popolazione realmente presente sul territorio nazionale. Questa limitazione è legata ad una raccolta dei dati ottenuta solo mediante invio dei risultati del test genetico da parte dei proprietari e degli allevatori su base volontaria. Si sospetta infatti che numerosi esiti positivi per la mutazione A/A del test genetico possano non essere comunicati, riducendo la reale percezione della frequenza della mutazione genetica e

quindi della reale presenza della malattia. Nonostante ciò il campione analizzato comprende un numero significativo di soggetti (576), su una popolazione attuale stimata attorno a 8000 soggetti.

I dati a disposizione di questo studio rappresentano quindi un campione del 7% circa della popolazione e forniscono pertanto un'immagine ritenuta adeguata della situazione esistente sul territorio nazionale.

Come descritto nei precedenti capitoli, la facile esecuzione del test genetico ne permetterebbe una facile introduzione nei metodi di screening per la salute dei cani, permettendo una più rapida selezione dei riproduttori, senza spingere in modo eccessivo la selezione genetica e permettendo tuttavia la riproduzione non solo dei cani omozigoti per l'allele G, ma anche dei riproduttori eterozigoti.

Si ricorda inoltre che il test risulta poco invasivo per l'animale e non comporta particolari contenzioni o sedazione, come invece si verifica nello screening per la displasia dell'anca e del gomito, che permane invece una pratica routinaria eseguita da allevatori e privati. Per questo motivo anche il test genetico per la MD dovrebbe essere raccomandato ed eseguito di routine alla stregua dell'esame per la displasia dell'anca e del gomito.

Per capire più a fondo la situazione italiana dal punto di vista della variabilità genetica per quel che riguarda la mielopatia degenerativa è

interessante considerare l'origine della mutazione, che possiamo definire antica o ancestrale in ragione della sua vasta diffusione in cani di razza e meticci.

L'ipotesi più plausibile circa la presenza della mutazione del Cane da Lupo Cecoslovacco è che derivi principalmente dal progenitore Pastore Tedesco, razza particolarmente colpita e dove la patologia è stata studiata a partire dagli anni '70.

I dati ottenuti dalla presente tesi mostrano come in questo campione ci sia una prevalenza del sesso femminile rispetto a quello maschile per i cani con la mutazione in omozigosi nel gruppo (B) degli asintomatici, nel quale le femmine sono rappresentate il 24% in più rispetto ai maschi. Una lieve prevalenza (maggiore del 10% rispetto alla componente maschile) è stata notata anche nel gruppo C, composto da soggetti eterozigoti. Al contrario nel gruppo D, ovvero animali con test genetico positivo e con sintomatologia compatibile con la MD, la prevalenza è lievemente a favore dei maschi che rappresentano il 7% in più rispetto alle femmine.

Le frequenze genotipiche del campione esaminato in questo studio mostrano che il 63% dei cani sono omozigoti per l'allele G (G/G), il 32% è eterozigote (A/G), mentre il 5% del campione è omozigote per l'allele A e di questo il 3% del campione, calcolato sulla popolazione totale, mostra

sintomi compatibili con la MD. Questo è un valore rilevante che mostra come la mutazione sia ben presente nella popolazione italiana.

La situazione in Italia, tuttavia, sembra presentare delle percentuali di mutazione in omozigosi e eterozigosi inferiore rispetto ai dati riportati in letteratura. Esaminando infatti i dati ottenuti in una popolazione costituita da 52 Cani da Lupo Cecoslovacco negli Stati Uniti nel 2014 (Zeng et al. 2014), è emersa una frequenza genotipica del 46% per soggetti omozigoti per l'allele G, del 40% per i soggetti eterozigoti e del 14% per gli omozigoti per l'allele A. Paragonando i dati con lo studio eseguito, appare evidente come il campione esaminato in questa tesi sia composto da un numero molto più cospicuo di individui. I valori delle frequenze genotipiche nello studio del 2014 risultano maggiori in tutti i genotipi, ciò può essere dovuto alle differenti linee genetiche allevate sul territorio americano.

Il Cane da Lupo Cecoslovacco sembrerebbe avere una frequenza genotipica per la mutazione A/A bassa rispetto ad altre razze come il Pembroke Welsh Corgi, nelle quali, secondo lo studio appena riportato, i soggetti omozigoti per l'allele G rappresentavano il 7%, gli eterozigoti il 28%, mentre gli omozigoti per l'allele A addirittura il 65% del campione totale (Zeng et al. 2014). Anche nel Pastore Tedesco la frequenza genica della mutazione è apparsa elevata, con il 49% di soggetti omozigoti per

l’allele G, il 29% eterozigoti, mentre gli omozigoti per l’allele A hanno costituito il restante 22% del campione (Zeng et al. 2014).

La frequenza allelica nel presente studio è risultata considerevole per l’allele A (che ricordiamo essere di 0,21%), ma tuttavia notevolmente inferiore rispetto a quella riportata in letteratura riguardo alla stessa razza ma in territorio americano (0,34%). Analizzando invece questo dato in comparazione con i rilievi ottenuti in altre razze, esso appare ancora più basso se paragonato a quello riscontrato nel Wire Fox Terrier (0,94%), nel Pembroke Welsh Corgi (0,79%) e nel Pastore Tedesco (0,37%) (Zeng et al. 2014).

I sintomi e la progressione della malattia evidenziati nei cani definiti sintomatici hanno presentato dei segni clinici simili a quelli descritti precedentemente in letteratura (Miller et al. 2009), (Coates et al. 2010). Gli autori descrivono i sintomi nelle varie fasi della malattia illustrando le disfunzioni sia negli stadi più lievi che in quelli più avanzati, come si è assistito nei cani oggetto della presente tesi, in cui è stato possibile seguire il follow-up. Il campione in esame rispecchia quindi perfettamente la sintomatologia e la progressione dei sintomi riscontrati nei casi di mielopatia degenerativa in altre razze confermati da esame istologico post-mortem.

Nel campione in esame non ci sono cani eterozigoti che abbiano manifestato una sintomatologia compatibile con la MD. Tale evenienza è infrequente ma non completamente impossibile, come dimostrato in un recente studio nel 2014, nel quale in seguito ad esame istologico del midollo spinale, vi è stata la conferma di MD in 8 campioni provenienti da animali eterozigoti (A/G) (Zeng et al. 2014).

Questo importante dato testimonia che anche i cani con genotipo eterozigote possono manifestare la malattia, seppure la percentuale sia molto bassa, ovvero lo 0,09% (8 positivi eterozigoti su 9.111 cani eterozigoti) dimostrando che la MD nei cani eterozigoti è rara ma non impossibile. Questo introduce la possibilità del ruolo di altri geni nello sviluppo dell'espressione fenotipica della malattia.

I risultati dell'esame istopatologico del midollo spinale di cani affetti da mielopatia degenerativa sono similari quelli descritti in letteratura (Miller et al. 2009). Esaminando sezioni longitudinali e trasversali di midollo spinale del tratto cervicale, toracico e lombare ne è risultato un marcato pallore dei funicoli ventrale e laterale. Le lesioni più severe erano localizzate fra la porzione caudale toracica e la porzione intermedia della zona lombare del midollo spinale.

Il cane del campione di questo studio con conferma istopatologica di mielopatia degenerativa rappresenta un traguardo molto importante, in quanto rappresenta la prima conferma diagnostica di MD nel Cane da Lupo Cecoslovacco in Italia.

Il presente studio è il primo in Italia che riporta ufficialmente non solo l'incidenza della mutazione nella popolazione, ma anche la conferma della presenza della MD nella razza Cane da Lupo Cecoslovacco tramite esame istologico del midollo spinale, considerato al momento l'unico modo per diagnosticare con sicurezza la malattia. Si prefigge inoltre di fare un po' di chiarezza in merito alla MD riportando dati ufficiali relativamente alla frequenza genetica dei vari genotipi presenti nel campione in esame e relativamente alla frequenza allelica dell'allele mutato A.

Risulta comunque molto importante che i soggetti con test genetico positivo e sintomatologia compatibile con la malattia effettuino tutto il protocollo diagnostico volto ad escludere altre patologie che possano dare sintomatologia simile. La diagnosi presuntiva di MD risulta uno strumento molto efficace per diagnosticare con uno scarso margine di errore la malattia e quindi sarebbe utile ad eventuali studi epidemiologici per conoscerne la reale incidenza nella popolazione.

CONCLUSIONI

I dati contenuti nella presente tesi dimostrano come la mielopatia degenerativa (MD) sia presente anche nel Cane da Lupo Cecoslovacco. Si presume che la mutazione riscontrata nella razza possa derivare direttamente dalla selezione genetica ottenuta dal Pastore Tedesco, in quanto come precedentemente descritto, è riportata un'alta incidenza della mutazione allelica e della malattia in tale razza.

L' ingravescenza inesorabile della MD, che esita nel lungo termine in una paraparesi non deambulante dell'animale, porta spesso il proprietario a richiederne l'eutanasia per le difficoltà di gestione che si presenta sovente nei soggetti di grossa taglia. Purtroppo al momento non esistono cure disponibili, ma il costante impegno nello studio di questa patologia potrebbe portare nel tempo a trovare una terapia che possa apportare beneficio al paziente. Al momento le uniche armi disponibili sono la cultura e l'allevamento cosciente. La prima esita nel diffondere informazioni corrette relativamente all'incidenza della malattia, alla sintomatologia, alla diagnosi intra-vitam della malattia ottenuta per esclusione, all'esistenza del test genetico e della sua esecuzione. La seconda invece è fondamentale per ridurre in modo concreto l'incidenza della malattia nella popolazione, selezionando i riproduttori per ridurre la nascita di cuccioli

omozigoti per l'allele A. Questi due concetti, pur scorrendo su due binari differenti, si intersecano spesso e vanno tenuti in considerazione al fine di migliorare la situazione epidemiologica della popolazione.

Sarebbe importante che allevatori e privati continuino l'impegno nel testare i cani, soprattutto riproduttori, in modo che l'esecuzione del test genetico diventi pratica routinaria tanto quanto lo screening per la displasia dell'anca e del gomito. Infatti l'esecuzione del test andrebbe implementata, condividendo i dati epidemiologici nei supporti disponibili, che al momento sono rappresentati solo da clc-Italia.

L'importanza di questa malattia ricordiamo essere infine legata alla sua similitudine con la SLA umana avendo come responsabile in comune la mutazione del gene SOD-1, rendendola un modello animale spontaneo in cui studiare e orientare le ricerche verso possibili cure per il futuro. Gli studi condotti sul cane infatti potrebbero essere più utili rispetto a quelli fino ad ora condotti sui ratti transgenici, sui quali quei farmaci che hanno avuto riscontro positivo, non hanno prodotto lo stesso risultato nell'uomo affetto da SLA, data la presenza di un sistema nervoso molto primitivo e delle capacità cognitive limitate nei ratti rispetto al cane e all'uomo.

BIBLIOGRAFIA

- Allen SP, Rajan S. Superoxide dismutase 1 mutation in a cellular model of amyotrophic lateral sclerosis shifts energy generation from oxidative phosphorylation to glycolysis. Neurobiol Aging. 2014 Jun;35(6):1499-509. doi: 10.1016/j.neurobiolaging.2013.11.025. Epub 2013 Dec 3.

- Averill DR. Degenerative myelopathy in the aging German shepherd dog: clinical and pathologic findings. J Am Vet Med Assoc 1973;162(12):1045–51.

- Awano T, Johnson GS, Wade CM, et al. Genome-wide association analysis reveals a SOD1 mutation in canine degenerative myelopathy that resembles amyotrophic lateral sclerosis. Proc Natl Acad Sci U S A 2009;106:2794–9

- Barclay KB, Haines DM. Immunohistochemical evidence for immunoglobulin and complement deposition in spinal cord lesions in degenerative myelopathy in German shepherd dogs. Can J Vet Res. 1994 Jan;58(1):20-4.

- Benatar M. Lost in translation: treatment trials in the SOD1 mouse and in human ALS. Neurobiol Dis 2007;26(1):1–13.

- Bruijn LI, Houseweart MK, Kato S, et al. Aggregation and motor neuron toxicity of an ALS-linked SOD1 mutant independent from wild-type SOD1. Science 1998;281(5384):1851–4.

- Boillee S, Velde CV, Cleveland DW (2006) ALS: A disease of motor neurons and their nonneuronal neighbors. Neuron 52:39–59

- Charcot J-M, Joffroy A. Deux cas d'atrophie musculaire progressive avec l_esions de l substance grise et de faisceaux ant_erolat_eraux de la moelle _epinie`re. Arch Physiol Norm Pathol 1869;I:354–7

- Clemmons RM, Cheeseman JA, Kamishina H, et al. Genetic analysis of a spontaneous canine model of primary multiple sclerosis. FASEB J 2006;20:A1417.

- Coates JR, Wininger FA. Canine degenerative myelopathy. Vet Clin North Am Small Anim Pract 2010;40:929–950

- Coates JR, March PA, Oglesbee M, Ruaux CG, Olby NJ, Berghaus RD, O'Brien DP, Keating JH, Johnson GS, Williams DA. Clinical characterization of a familial degenerative myelopathy in Pembroke Welsh Corgi dogs. J Vet Intern Med. 2007 Nov-Dec;21(6):1323-31.

- Deng HX, Hentati A, Tainer JA, et al. Amyotrophic lateral sclerosis and structural defects in Cu, Zn superoxide dismutase. Science 1993;261(5124):1047–51.

- DiBernardo AB, Cudkowicz ME. Translating preclinical insights Into effective human trials in ALS. Biochim Biophys Acta 2006;1762(11–12):1139–49.

- Fechner H, Johnston PE, Sharp NJH, et al. Molecular genetic and expression analysis of alpha-tocopherol transfer protein mRNA in German shepherd dogs with degenerative myelopathy. Berl Munch Tierarztl Wochenschr 2003;11: 631–6.

- Flegel T, Sharp N, Olby N, et al. Analysis of the canine aTTP gene—a candidate gene for degenerative myelopathy? J Vet Intern Med 1999;13(3):240.

- Griffiths IR, Duncan ID. Chronic degenerative radiculomyelopathy in the dog.J Small Anim Pract 1975;16(8):461–71

- Hirano A, Kurland LT, Sayre GP. Familial amyotrophic lateral sclerosis. A subgroup characterized by posterior and spinocerebellar tract involvement and hyaline inclusions in the anterior horn cells. Arch Neurol 1967;16(3):232–43.

- Johnston PE, Barrie JA, McCulloch MC, Anderson TJ, Griffiths IR. Central nervous system pathology in 25 dogs with chronic degenerative radiculomyelopathy. Vet Rec. 2000 May 27;146(22):629-33.

- Jones JC, Inzana KD, Rossmeisl JH, Bergman RL, Wells T, Butler K.; CT myelography of the thoraco-lumbar spine in 8 dogs with degenerative myelopathy.; J Vet Sci. 2005 Dec;6(4):341-8.

- Kathmann I, Cizinauskas S, Doherr MG, Steffen F, Jaggy A.; Daily controlled physiotherapy increases survival time in dogs with suspected degenerative myelopathy.; J Vet Intern Med. 2006 Jul-Aug;20(4):927-32.

- Kato S, Hayashi H, Nakashima K, et al. Pathological characterization of astrocytic hyaline inclusions in familial amyotrophic lateral sclerosis. Am J Pathol 1997;151(2):611–20

- March PA, Coates JR, Abyad RJ, et al Degenerative Myelopathy in 18 Pembroke Welsh Corgi dogs. Vet Pathol 2009;46:241-50

- Miller AD, Barber R, Porter BF, et al Degenerative myelopathy in two boxer dogs. Vet Pathol 2009; 46(4):686-7

- Morgan BR1, Coates JR, Johnson GC, Bujnak AC, Katz ML., Characterization of intercostal muscle pathology in canine degenerative myelopathy: a disease model for amyotrophic lateral sclerosis. J Neurosci Res. 2013 Dec;91(12):1639-50. doi: 10.1002/jnr.23287. Epub 2013 Sep 16.

- Takashi O., Kamishina H, Cheeseman JA, Clemmons RM: Measurement of myelin basic protein in the cerebrospinal fluid of dogs with degenerative myelopathy. Vet Clin Pathol. 2007 Sep;36(3):281-4.

- Okada M, Kitagawa M, Kanayama K, Yamamura H, Sakai T.; Negative MRI findings in a case of degenerative myelopathy in a dog.; J S Afr Vet Assoc. 2009 Dec;80(4):254-6.

- . Orsini M, Oliveira AB. Amyotrophic Lateral Sclerosis: New Perpectives and Update. Neurol Int. 2015 Sep 24;7(2):5885. doi: 10.4081/ni.2015.5885

- Polizopoulou ZS, Koutinas AF, Patsikas MN, Soubasis N. Evaluation of a proposed therapeutic protocol in 12 dogs with tentative degenerative myelopathy. Acta Vet Hung. 2008 Sep;56(3):293-301. doi: 10.1556/AVet.56.2008.3.3.

- Rakhit R, Chakrabartty A. Structure, folding, and misfolding of Cu, Zn superoxide dismutase in amyotrophic lateral sclerosis. Biochim Biophys Acta 2006; 1762(11–12):1025–37

- Sandelin E, Nordlund A, Andersen PM, et al. Amyotrophic lateral sclerosisassociated copper/zinc superoxide dismutase mutations preferentially reduce the repulsive charge of the proteins. J Biol Chem 2007;282(29):21230–6.

- Shaw BF, Valentine JS. How do ALS-associated mutations in superoxide dismutase1 promote aggregation of the protein? Trends Biochem Sci 2007;32:78–85.

- Sheahan BJ, Caffrey JF, Gunn HM, et al. Structural and biochemical changes in a spinal myelinopathy in twelve English foxhounds and two harriers. Vet Pathol 1991;28(2):117–24.

- Waxman FJ, Clemmons RM, Hinrichs DJ. Progressive myelopathy in older German shepherd dogs. II. Presence of circulating suppressor cells. J Immunol 1980;124(3):1216–22.

- Williams DA, Sharp NJH, Batt RM. Enteropathy associated with degenerative myelopathy in German shepherd dogs. In: Proceedings of the First ACVIM Forum. 1983. p. 40.

- Zeng R, Coates JR, Johnson GC. Breed distribution of SOD1 alleles previously associated with canine degenerative myelopathy. J Vet Intern Med. 2014 Mar-Apr;28(2):515-21. doi: 10.1111/jvim.12317. Epub 2014 Feb 13.